ONCOCLIL
I Congresso Brasileiro On-line de
Oncologia Clínico-Laboratorial

INFLUÊNCIA DA ESTIMULAÇÃO ELÉTRICA NERVOSA TRANSCUTÂNEA NA DOR PERSISTENTE DECORRENTE AS CIRURGIAS DE CÂNCER DE MAMA: UMA SÉRIE DE CASOS

RESUMO

Contexto: O câncer de mama é a neoplasia mais comum em mulheres, sendo responsável por inúmeras complicações pós-cirúrgicas, como a síndrome dolorosa, localizada na face anterior do tórax, axila e parte superior do braço. Neste contexto, a estimulação elétrica nervosa transcutânea é recurso fisioterapêutico seguro que pode ser útil no manejo da dor de pacientes oncológicos. Objetivo: Determinar a influência da estimulação elétrica nervosa transcutânea na dor de mulheres em pós-operatório de cirurgias para o câncer de mama. **Métodos:** Trata-se de um estudo descritivo de uma série de quatro casos de mulheres que se submetem a algum tipo de intervenção cirúrgica para o tratamento do câncer de mama que possuem tal condição dolorosa. Resultados: Houve uma redução da percepção dolorosa de forma momentânea nas pacientes que submeteram a aplicação do dispositivo de eletroestimulação. **Conclusão:** Através do estudo, concluiu-se que não há garantias de que a TENS seja eficaz no tratamento da dor persistente após as cirurgias de câncer de mama.
Palavras-chave: Câncer de mama, Mastectomia, Fisioterapia, Síndrome Dolorosa TENS.

1 INTRODUÇÃO

O câncer de mama é o tipo mais frequente de câncer em mulheres no Brasil e no mundo, sendo que em países desenvolvidos as taxas de sobrevivência estão melhorando em torno de 80% dos casos em comparação aos países em desenvolvimento onde essa estimativa é de 40%. (AKRAM et al, 2017).

O surgimento ocorre devido a uma multiplicação anormal e desordenada das células da mama, fazendo com que essas células se desenvolvam de forma defeituosa, resultando na formação de um nódulo que corresponde a uma massa tumoral na região da mama formado nos tecidos epiteliais, podendo atingir os tecidos próximos desse local como os linfonodos axilares. (BAHCECIOGLU et al 2020).

Essas células tumorais permitem que ocorra uma redução da adesão celular, devido a dissociação das células epiteliais e basais, fazendo com que ocorra uma rápida proliferação e

formação dos carcinomas também conhecido como massas tumorais. (BAHCECIOGLU et al 2020).

Além desse mecanismo, existem os fatores determinantes para a instalação dessa doença que são os: ambientais, hábitos de vida e dos fatores genéticos, hereditários, reprodutivo e hormonais, mas a idade é um dos fatores principais para o desenvolvimento do câncer. (INCA 2021).

Entretanto, é necessário um diagnóstico através de exames complementares como a mamografia, ultrassom ou marcadores tumorais para investigar a presença dessa doença, sendo que esta deve ser confirmada através de uma biópsia para saber o tipo de tumor, estadiamento e decidir qual forma de tratamento deve ser o mais apropriado para cada situação. (INCA 2021).

Dependendo do tipo de tumor e estadiamento podem ser feitos tratamentos conservadores e/ou cirúrgicos como as mastectomias, tal procedimento que pode ser feito de forma preventiva, total onde as glândulas mamárias são removidas e outras partes como a pele, mamilo e a aréola, ou nas formas radicais modificadas que são as de Patey ou Madden, ambas se mantêm o músculo peitoral maior, sendo que a única diferença é que na forma na de Madden ocorre a preservação tanto do músculo peitoral maior quanto o menor. (RAUPP et al 2017).

Outra forma de tratamento cirúrgico indicada para lesões de até 2cm é a quadrantectomia, onde há a retirada de um quadrante mamário, com uma margem de segurança, a pele, e a fáscia subjacente do músculo peitoral maior. (CORSO et al 2017).

Contudo, como no Brasil o diagnóstico costuma ser feito tardiamente, os tratamentos tendem a ser mais radicais, apresentando sequelas maiores, como a Síndrome Dolorosa. Esta é uma condição comum após cirurgias para o câncer de mama e consiste na lesão do nervo intercostobraquial, provocando dores no tórax, na região axilar e, principalmente, na extremidade superior do braço. (TAIT et al 2018).

Além dessa síndrome, também pode ocorrer outras complicações no pós-operatório como seroma, hematomas, infecção ou necrose da pele, aderência cicatricial, limitação da amplitude de movimento (ADM) do ombro, dor, alteração sensorial, fraqueza muscular, linfedema. (Faria et al 2016).

Diante destas consequências, são necessários outros meios de abordagem após o procedimento, como a fisioterapia, área que tem como objetivo prevenir ou tratar estes problemas de forma imediata ou tardia, através de diversos recursos como a terapia manual, eletroestimulação, e os exercícios cinesioterapêuticos, estas e outras técnicas contribuem tanto na prevenção como na reabilitação funcional dos problemas citados, e que além de minimizar

 ISBN: 978-65-88884-32-4 DOI: 10.51161/oncoclil/16220

a dor, melhoram a qualidade de vida dessas mulheres que submetidas a essas abordagens cirúrgicas. (Nascimento et al 2012).

Das técnicas fisioterapêuticas citadas, a estimulação elétrica nervosa transcutânea conhecida pela sigla TENS, tem sido muito utilizada para minimizar os sintomas da síndrome dolorosa, pois além de ser um aparelho de baixo custo também é seguro para pacientes oncológicos . (Carvalho et al 2021)

Sendo assim, o objetivo do presente estudo é avaliar a influência da estimulação elétrica nervosa transcutânea na dor pós-operatória do câncer de mama.

2 MATERIAIS E MÉTODOS

Este estudo se trata de uma pesquisa observacional descritiva de uma série de casos concretos, desenvolvido no Instituto Esperançar, localizado em Curitiba-PR. Foi devidamente aprovado pelo Comitê de Ética e Pesquisa do Centro Universitário Campos de Andrade (Uniandrade), sob o CAAE 59110722.3.0000.5218.

Foram selecionadas, integrantes do instituto com idade superior a 18 anos, que realizaram em menos de 1 ano, algum tipo de intervenção cirúrgica para o tratamento do câncer de mama, podendo ser mastectomia do tipo: radical, radical modificada, linfadenectomia axilar ou quadrantectomia com biópsia do linfonodo sentinela. Contudo, foram excluídas aquelas que possuíam diagnóstico de doença cardiovascular, alterações de sensibilidade cutânea no membro homolateral à cirurgia, alteração aguda da pressão arterial ou hipertensão diagnosticada e não-controlada, além daquelas com doenças prévias no ombro ou que fazem uso de marcapasso.

Todos os pacientes foram submetidos a uma avaliação para coleta de dados demográficos e clínicos, realizada pelo mesmo avaliador. A avaliação ocorreu antes da intervenção, durante e após os 10 atendimentos, por meio da Escala Visual Analógica (EVA) para quantificação da dor e, para verificação de edemas no membro acometido, foi necessário realizar uma palpação na região mamária e, ainda, avaliar a amplitude de movimento do ombro acometido através da utilização do goniômetro da marca Arktus.

Para aplicação do TENS, foi utilizado o equipamento marca Ibramed e do modelo Neurodyn III, que conduz a corrente elétrica em diferentes frequências, intensidades e duração. Optou-se pela modalidade de acupuntura com parâmetros de 3 Hz, e 350 us (largura de pulso), com eletrodos de silicone posicionados no local da queixa álgica, podendo ser no tórax, axila e/ou na face interna superior do braço com nível de intensidade no limiar sensitivo do paciente.

 ISBN: 978-65-88884-32-4 DOI: 10.51161/oncoclil/16220

A duração foi de aproximadamente 25 minutos, duas vezes por semana, ao longo de cinco semanas, totalizando dez atendimentos.

3 RESULTADOS E DISCUSSÃO

Para dimensionar os resultados, foram analisados quatro casos de mulheres que tiveram câncer de mama e foram submetidas a alguma intervenção cirúrgica. Porém, ao todo, foram entrevistas dez integrantes do Instituto Esperançar, das quais quatro haviam realizado o procedimento de mastectomia há mais de dois anos, e duas tinham outro tipo de câncer.

CASO 1

Paciente do sexo feminino, 48 anos, com 1,51m de altura, 51Kg e com IMC de 22.4, e profissão "do lar". Foi diagnosticada com carcinoma mamário do tipo HER2+ na mama esquerda em fevereiro de 2021, iniciando as quimioterapias no mesmo mês. Finalizadas as quimioterapias, realizaram-se dois procedimentos cirúrgicos (mastectomia radical com esvaziamento axilar da mama esquerdo, e mastectomia simples de forma preventiva da mama direita), na mesma cirurgia, realizada em setembro de 2021, após a cirurgia foram realizadas sessões de radioterapia. Ambas as mamas apresentaram edema, assimetria, tensão muscular na região de serrátil anterior, além de manchas de coloração branca, perda da amplitude de movimento dos ombros e queixa álgica.

CASO 2

Paciente do sexo feminino, 41 anos, com 1,67m de altura, 84Kg e com IMC de 30,12. Atualmente está afastada do trabalho, mas atua como auxiliar administrativo, diagnosticada com carcinoma mamário HER2 positivo na mama esquerda em dezembro de 2021, necessitou de tratamento com quimioterapia, após este tratamento passou por uma mastectomia com esvaziamento axilar na mama esquerda em maio de 2022, também realizou sessões de radioterapia. Apresentou edema no membro superior esquerdo e na região mamaria e coloração branca na região de serrátil anterior, e diminuição da amplitude de movimento do ombro esquerdo.

CASO 3

Paciente do sexo feminino, 24 anos, com 1,62m de altura, 60 kg com IMC de 22.9, estudante de administração e autônoma. Em outubro de 2021 foi diagnosticada com câncer de mama do tipo carcinoma ductal invasivo na mama direita, precisando de quimioterapia, e, em

 ISBN: 978-65-88884-32-4 DOI: 10.51161/oncoclil/16220

seguida, quadrantectomia com o esvaziamento axilar na mama direita, realizado em novembro de 2021. Após a intervenção cirúrgica, também realizou sessões de radioterapia. Os sinais clínicos presentes na avaliação foram: edema na região mamária, fibrose, aderência, mancha de coloração branca na região de serrátil anterior, e diminuição da amplitude de movimento do ombro direito.

CASO 4

Paciente do sexo feminino, 49 anos com 1,63m de altura, 69Kg e com IMC de 26.0. Professora, foi diagnosticada com carcinoma mamário HER2+ na mama esquerda em março de 2021, após ao diagnostico realizou sessões de quimioterapia, após as quimioterapias, necessitou realizar a quadrantectomia de mama esquerda com esvaziamento axilar em janeiro de 2022, depois desse procedimento foi necessário realizar sessões de radioterapia. Apresentou fibrose na região mamária, radiodermite na região de serrátil anterior e perda no arco de movimento do ombro esquerdo.

Em todos os casos ocorreu uma diminuição da percepção dolorosa avaliada pela Escala Visual Analógica (EVA) significava após a intervenção com o TENS, mas isso não indicou que o TENS atuou na melhora da lesão, pois nota-se que percepção dolorosa inicial se manteve ou era maior do que nos atendimentos passados, diante disso, perceber-se que a aplicação atuou somente para o alívio da dor de forma momentânea, como observado no gráfico 1.

Gráfico 1: Média de percepção dolorida avaliada pela Escala Visual Analógica (EVA) antes e após cada sessão com Estimulação Elétrica Nervosa Transcutânea (TENS).

Fonte: dados da pesquisa.

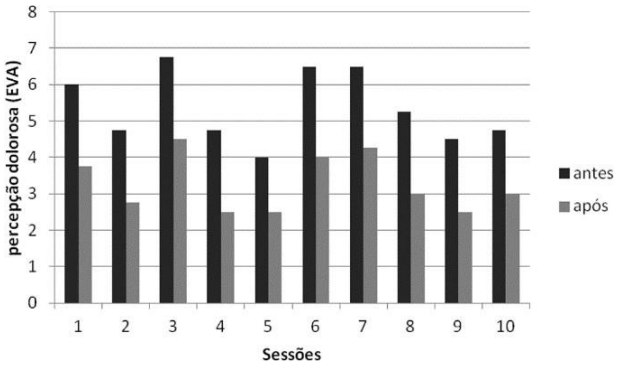

Em relação a amplitude de movimento do ombro afetado de forma ativa antes e após a intervenção do TENS foi pequena em relação os movimentos de extensão e adução nos casos 1 e 3, enquanto os casos 2 e 4 tais movimentos mantiveram os mesmos antes e após a aplicação do TENS, e os movimentos de flexão e adução tiveram um aumento significativo nos casos 1, 2 e 3, porém no caso 4 que também teve um aumento considerável no movimento de flexão, mas a abdução se manteve a mesma antes e após a intervenção, estas análises podem ser vistas no gráfico 2.

ISBN: 978-65-88884-32-4 DOI: 10.51161/oncoclil/16220

Gráfico 2: Amplitude de movimento do ombro afetado antes e após o programa de intervenção com Estimulação Elétrica Nervosa Transcutânea (TENS).
Fonte: dados da pesquisa

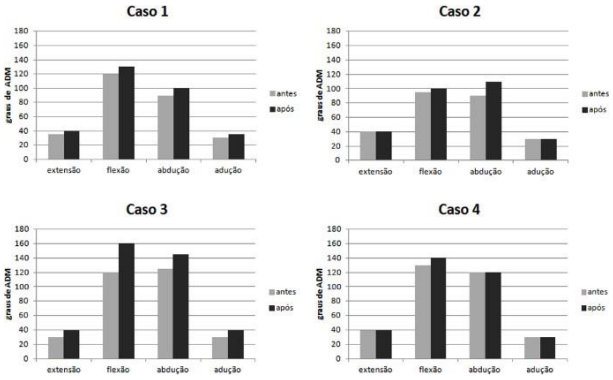

Apenas no terceiro caso não se teve uma redução significativa na percepção dolorosa após a intervenção com TENS, seguindo a EVA. Nesta situação, a diferença foi mínima, ou pouco significativa, conforme ilustra o Gráfico 3:

Gráfico 3: Percepção dolorosa avaliada pela Escala Visual Analógica (EVA) antes e após o programa de intervenção com estimulação elétrica nervosa transcutânea (TENS)
Fonte: dados da pesquisa

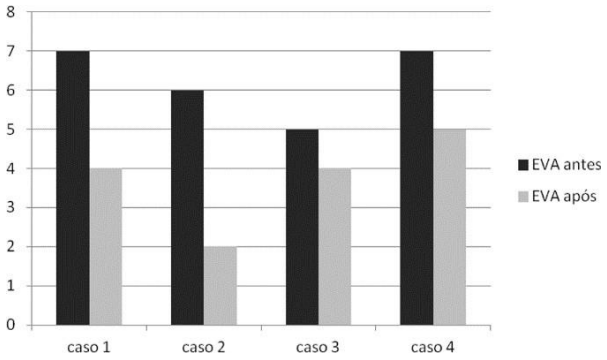

4 CONCLUSÃO

De todo o modo, podemos observar que os parâmetros e o tempo de aplicação da Estimulação Elétrica Nervosa Transcutânea utilizados neste estudo foram suficientes para minimizar os sintomas álgicos da síndrome dolorosa, ainda que a curto prazo. Porém, não influenciou na melhora da síndrome, mesmo com aumento da ADM flexora do ombro em todas as pacientes, possivelmente induzido pelo efeito analgésico transitório proporcionado pela TENS.

Além disso, outros fatores devem ser apontados, como a pequena quantidade de estudo sobre esta temática, pois entende-se que outras pesquisas devam ser realizadas, a fim de eliminar ou reduzir as divergências sobre os efeitos do aparelho, além de que foram poucas pacientes analisadas, dificultando uma avaliação mais aprofundada sobre a eficácia clínica do método.

ISBN: 978-65-88884-32-4 ISBN: 978-65-88884-32-4 DOI: 10.51161/oncoclil/16220

5 REFERÊNCIAS

AKRAM, Muhammad; IQBAL, Mehwish; DANIYAL, Muhammad; et al. Awareness and current knowledge of breast cancer. Biological Research, v. 50, n. 1, p. 33, 2017.

BAHCECIOGLU, Gokhan; BASARA, Gozde; ELLIS, Bradley W; et al. Breast cancer models: Engineering the tumor microenvironment. Acta biomaterialia, v. 106, p. 1–21, 2020.

CARVALHO, Cibele Pinto; TOMAZ, Singryd Sabrina dos Santos; WILCHEZ, Camila Mazzotti; et al. Estimulação elétrica nervosa transcutânea (TENS) em pacientes oncológicos: Uma revisão integrativa / Transcutaneous electrical nerve stimulation (TENS) in cancer patients: An integrative review. Brazilian Journal of Health Review, v. 4, n. 5, p. 22440–22454, 2021.

Conceito e Magnitude. Instituto Nacional de Câncer - INCA.

CORSO, Giovanni; VERONESI, Paolo; SACCHINI, Virgilio; et al. The Veronesi quadrantectomy: an historical overview. ecancermedicalscience, v. 11, p. 743, 2017.

FARIA, Sara; FREITAS-JUNIOR, Ruffo. Síndrome da mama fantasma em mulheres submetidas à mastectomia radical modificada. Revista Brasileira de Mastologia, v. 26, p. 113–117, 2016.

NASCIMENTO, Simony Lira do; OLIVEIRA, Riza Rute de; OLIVEIRA, Mariana Maia Freire de; et al. Complicações e condutas fisioterapêuticas após cirurgia por câncer de mama: estudo retrospectivo. Fisioterapia e Pesquisa, v. 19, n. 3, p. 248–255, 2012.

RAUPP, Gustavo dos Santos; GASPERI, Julia de; SILVA, Luiza Graça Coutinho da; et al. Câncer de mama: diagnóstico e abordagem cirúrgica. Acta méd. (Porto Alegre), p. [7]-[7], 2017.

TAIT, Raymond C.; ZOBERI, Kim; FERGUSON, McKenzie; et al. Persistent Post Mastectomy Pain: Risk Factors and Current Approaches to Treatment. The journal of pain : official journal of the American Pain Society, v. 19, n. 12, p. 1367–1383, 2018.