



A IMPORTÂNCIA DO USO DO AZUL DE TOLUIDINA PARA DIAGNÓSTICO DE MASTOCITOMA: RELATO DE 2 CASOS

MARIA LUIZA ARAÚJO QUINDERÉ DE ALMEIDA; ISABELLE SAMARA DOS SANTOS;
BRENA DE LIMA MONTENEGRO; KAROLINE LACERDA SOARES

RESUMO

Os mastocitomas são neoplasias originadas através da mutação genética de células imunes ricas em histamina, grandes e globosas, denominadas mastócitos. São consideradas de caráter maligno, pois se comportam como massas infiltrativas, localmente agressivas e com alto potencial metastático. Elas ocorrem com frequência na clínica de pequenos animais, principalmente, em cães e sem distinção de sexo, apesar de serem mais malignas em machos. O presente trabalho tem por objetivo evidenciar a importância da utilização do corante azul de toluidina na graduação histopatológica de mastocitomas, destacando seus aspectos teciduais próprios. Serão apresentados dois casos processados por técnica histológica de rotina com a substituição dos corantes comuns (hematoxilina e eosina) pelo azul de toluidina, que confere aos grânulos característicos dos mastócitos uma coloração púrpura/vermelha única que se diferencia do restante das estruturas em meio ao tecido analisado, isso se deve à sua especificidade bioquímica de possuírem uma alta concentração de radicais ácidos e implica na denominação dessas estruturas como metacromáticos. Em ambos os casos, é possível observar resultados diagnósticos mais fidedignos e confiáveis com o emprego da técnica, o que acelera o processo de graduação e possibilita que a investigação oncológica dos pacientes seja concluída de forma incisiva para que o médico veterinário responsável pelo tratamento do animal possa empregar a terapêutica mais apropriada com base em evidências seguras e específicas. Além disso, com a graduação correta do tipo tumoral abordado, há a possibilidade de definir mais precisamente o comportamento biológico de mastocitomas, o qual ainda é pouco conhecido na ciência em comparação à casuística clínica apresentada.

Palavras-chave: canino; biópsia; pele; graduação tumoral; mastócito.

1 INTRODUÇÃO

Neoplasias ou neoplasmas são desordens celulares caracterizadas pela formação exacerbada de clones de uma célula que passou por mutações em seu genoma. Esses fenômenos patológicos são considerados instáveis em seu desenvolvimento e podem ser caracterizados como malignos ou benignos a depender de fatores como potencial metastático e arquitetura histológica (Werner, 2011).

Denominam-se mastócitos as células de citoplasma grande e globoso, ao passo em que o núcleo pequeno ocupa pouco espaço centralmente e é coberto pelos grânulos característicos. Esse tipo celular está relacionado a respostas inflamatórias, visto que seus grânulos armazenam histamina. Além disso, os mastócitos são considerados metacromáticos pois possuem elevada concentração de radicais ácidos, o que confere à eles uma cor púrpura única ao serem corados com azul de toluidina (Junqueira *et al*, 2017).

Os tumores originados de alterações genéticas em mastócitos, os mastocitomas, são massas infiltrativas, localmente agressivas, com a possibilidade de recidivas e apresentam metástases na

maioria dos casos, além de surgirem em locais que limitam a excisão cirúrgica com margens (Bellamy *et al.*, 2021). Essas neoplasmas possuem o mesmo potencial de ocorrência em machos e fêmeas, sobretudo de cães, ao passo em que apresentam um comportamento mais maligno em machos (Calheiros *et al.*, 2023).

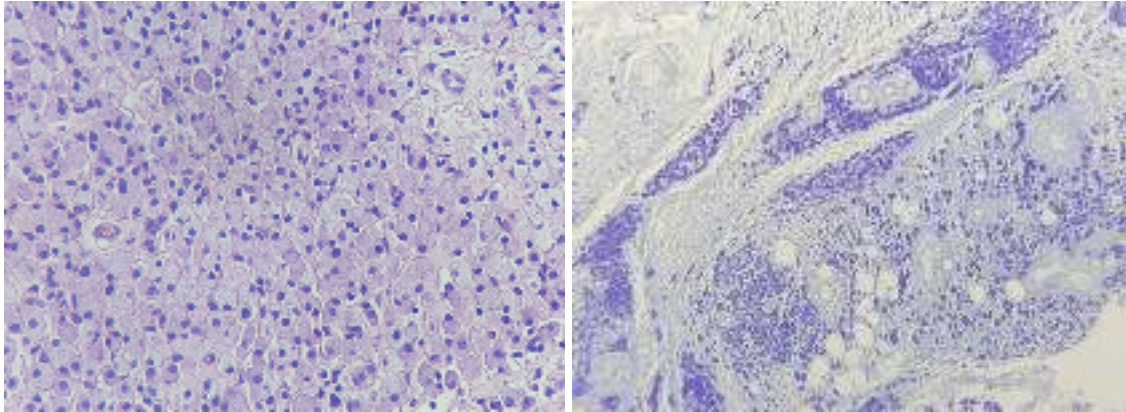
O diagnóstico de neoplasmas, sobretudo dos tumores de mastócitos, pode ser feito, após a triagem por meio da citologia, pelo exame histopatológico onde serão avaliadas características comuns ao tipo tumoral apresentado (Calheiros *et al.*, 2023). Todavia, há controvérsias entre os profissionais da Patologia Veterinária a respeito da gradação de mastocitomas, sobretudo os de grau II, na coloração de rotina (hematoxilina e eosina). Nesse sentido, o azul de toluidina é um dos corantes de eleição para melhor visualização da natureza neoplásica (Medeiros-Ronchi *et al.*, 2018).

O objetivo deste trabalho é relatar a importância do uso da coloração de azul de toluidina para o diagnóstico de mastocitoma em cães, por meio da descrição de dois casos clínicos. O estudo visa destacar a eficácia e a praticidade dessa coloração no diagnóstico histopatológico de mastócitos neoplásicos que apresentam poucos ou não apresentam os grânulos intracitoplasmáticos na coloração de eleição rotineira, assim, confirmando ou descartando a suspeita do mastocitoma e contribuindo para o manejo terapêutico adequado dos pacientes.

2 RELATOS DE CASO

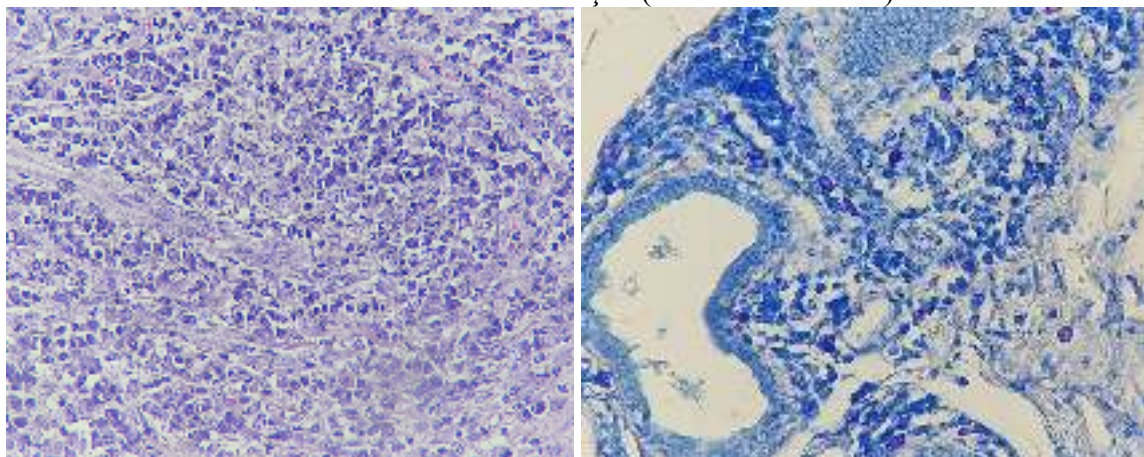
O primeiro caso se trata de um cão, fêmea, SRD, de idade não informada, que apresentava um nódulo em membro pélvico esquerdo. Foram submetidos para análise dois fragmentos medindo 3,4 x 3,2 x 2,0 cm e o outro medindo 5,5 x 1,0 x 0,7 cm, recobertos por pele íntegra não delimitada. Ao corte, os dois nódulos têm o mesmo aspecto macio, com superfície de corte acastanhada entremeado por áreas enegrecidas, irregulares e brilhantes. A microscopia revelou que ambos apresentavam a mesma celularidade. Observou-se uma proliferação neoplásica densamente celular, não encapsulada, mal delimitada e infiltrativa, estendendo-se desde a derme superficial até a profunda. Essa proliferação era composta por células poligonais a arredondadas, organizadas em cordões e grupos celulares entremeados por discreta quantidade de estroma fibrovascular. As células neoplásicas eram redondas, com limites bem definidos, citoplasma abundante, basofílico e apresentavam fina granulação intracitoplasmática, algumas vezes com aspecto vacuolizado. O núcleo variava entre redondo e ovalado, podendo ser central ou excêntrico, com cromatina finamente pontilhada e, ocasionalmente, um nucléolo evidente, raramente múltiplos. O pleomorfismo celular era caracterizado por moderada anisocitose e anisocariose (Figura 1). Não foram observadas figuras de mitose. Em algumas áreas, havia colagenólise (fibras colágenas fragmentadas) e um infiltrado inflamatório eosinofílico multifocal moderado, que se intercalava com as células neoplásicas. As margens cirúrgicas estavam comprometidas, mas não havia evidências de invasão vascular. Devido a pouca granulação observada na coloração de H&E, foi realizada a coloração de azul de toluidina, que evidenciou os grânulos metacromáticos, que corou a maioria das células (Figura 2) e confirmou que se a neoplasia se trata de um mastocitoma grau II, baixo grau.

Figura 1: Fotomicrografia da neoplasia em aumento de 40x, no qual se observa um grupo de células redondas, com limites bem definidos, citoplasma abundante, basofílico e apresentavam fina granulação intracitoplasmática, algumas vezes com aspecto vacuolizado. (H&E). **Figura 2:** Fotomicrografia da neoplasia em aumento de 10x, em que se visualiza que na maioria das células foram evidenciados os grânulos metacromáticos (Azul de Toluidina)



O segundo caso foi a análise da amostra de um cão, macho, SRD, de 1 ano de idade, em que foi encaminhado um fragmento de saco escrotal, medindo 4,0 x 3,0 x 2,2 cm, recoberto por pele com ulceração central amarelada, irregular e friável. Ao corte, a superfície apresentava coloração esbranquiçada e irregular, entremeada por áreas acastanhadas. Microscopicamente, na epiderme, observou-se uma área focalmente extensa de ulceração e perda do epitélio, associada a infiltrado inflamatório composto por neutrófilos, macrófagos, linfócitos e eosinófilos, multifocal a coalescente, estendendo-se até a derme profunda. Entre esse infiltrado, havia proliferação de células redondas, individualizadas, entremeadas por discreto estroma fibrovascular. As células neoplásicas apresentavam limites distintos, citoplasma abundante, basofílico e, raramente, com fina granulação intracitoplasmática. Os núcleos eram redondos a ovalados, localizados de forma central ou excêntrica, com cromatina finamente pontilhada e, ocasionalmente, um nucléolo evidente. O pleomorfismo celular era moderado, com anisocitose e anisocariose moderadas. Foram observadas 5 figuras de mitose em 10 campos de maior aumento (40x). Em algumas áreas, também foram observadas fibras colágenas fragmentadas (colagenólise). As margens cirúrgicas eram exíguas e não havia evidência de invasão vascular. Devido a grande quantidade de células inflamatórias, foi feita a coloração de azul de toluidina para observar se havia a presença de mastócitos, que evidenciou grânulos metacromáticos corados em azul em raras células entre o infiltrado inflamatório, estendendo-se até a derme profunda (Figura 4). Por causa da pouca quantidade de mastócitos pouco diferenciados, o diagnóstico foi sugestivo de mastocitoma grau II, alto grau.

Figura 3: Fotomicrografia da neoplasia em aumento de 40x, no qual se observa um infiltrado inflamatório composto por neutrófilos, macrófagos, linfócitos e eosinófilos, multifocal a coalescente (H&E). **Figura 4:** Fotomicrografia da neoplasia em aumento de 40x, em que poucos mastócitos bem diferenciados foram observados em meio a inflamação (Azul de Toluidina).



3 DISCUSSÃO

O mastocitoma é uma neoplasia maligna muito comum em cães de meia idade. De maneira geral, o prognóstico do mastocitoma é reservado, porém, ainda assim, depende da sua classificação histológica e avaliação de características adicionais de malignidade. Sendo assim, a identificação e caracterização dessa neoplasia é indispensável para o diagnóstico e manejo clínico eficaz, devido às diversas formas de comportamento desses tumores. A aplicação de técnicas histológicas convencionais, como a coloração de hematoxilina e eosina não costumam fornecer informações suficientes e precisas sobre a presença e distribuição dos mastócitos, devido a difícil identificação por sua anaplasia celular, os quais são essenciais na avaliação da gravidade do tumor (Kiupel *et al.* 2011). Nesse contexto, a coloração com azul de toluidina se difere como uma ferramenta essencial na identificação de grânulos metacromáticos presentes nos mastócitos, possibilitando uma melhor caracterização da neoplasia (Baker & Lumsden, 1999; Lavallo *et al.*, 2003).

No primeiro caso relatado, o nódulo apresenta baixo grau e portanto melhor prognóstico, contudo as margens são comprometidas pelo neoplasma. Apesar da classificação de Patnaik *et al.* (1984) ainda ser considerada padrão, de acordo com a literatura, há mais duas classificações a serem consideradas e analisadas em conjunto na tentativa de prever o prognóstico, Kiupel *et al.* (2011) e Romansik *et al.* (2007). Neste caso não foram observadas invasão vascular ou alto pleomorfismo. Além disso, a granulação/vacuolização citoplasmática na coloração de rotina assemelhava o neoplasma a outros tumores cutâneos, para tanto a coloração especial corou os grânulos diferenciando-os.

No segundo caso relatado neste estudo, devido ao abundante infiltrado inflamatório, não foi possível confirmar o diagnóstico, a reatividade em algumas células pode estar associada a inflamação. Contudo, a presença de quantidade discreta de mastócitos pouco diferenciados (corados no azul de toluidina), pode sugerir o neoplasma de alto grau. Para confirmação, sugere-se a utilização de outros exames complementares, como a imunohistoquímica.

Desse modo, a utilização do azul de toluidina consiste em uma estratégia eficaz e complementar às técnicas histológicas convencionais na avaliação de mastocitomas em cães, especialmente em casos onde os mastócitos não estão bem diferenciados, visto que esse método facilita a visualização dos mastócitos e contribui significativamente para confirmar o caso e direcionar o manejo terapêutico correto.

4 CONCLUSÃO

O uso do azul de toluidina no diagnóstico de mastocitoma em cães é de grande importância devido à sua capacidade de corar seletivamente os grânulos metacromáticos dos mastocitomas de maior grau. Dessa forma, a utilização deste corante representa uma ferramenta valiosa para a definição do tratamento adequado e o prognóstico da doença, favorecendo melhores resultados clínicos.

REFERÊNCIAS

BAKER, R.; LUMSDEN, J. H. The skin. In: BAKER, R.; LUMSDEN, J. H. (Eds.). Color atlas cytology of the dog and cat. 1.ed. Ontario: Mosby, 1999. Cap.4, p.39-70.

BELLAMY, E.; BERLATO, D. Canine cutaneous and subcutaneous mast cell tumours: A narrative review. **Journal of Small Animal Practice**, v. 63, n. 7, p. 497-511, 2022.

CALHEIROS, L. G. R. M.; CARNAÚBA, R. T. M. S.; NUNES, A. C. B. T.; CALHEIROS, A. S.;

JÚNIOR, N. M. C. Mastocitoma cutâneo canino, implicações clínicas, diagnóstico e tratamento – revisão de literatura. **Comp. Trans. Med.**, v. 1, n. 2, p. 14-24, 2023.

JUNQUEIRA, L. C.; CARNEIRO, J. Histologia básica. 13ª edição. Rio de Janeiro - RJ: Guanabara Koogan, 2017.

KIUPEL M, W. J. D. et al. Proposal of a 2-tier histologic grading system for canine cutaneous mast cell tumors to more accurately predict biological behavior. **Veterinary pathology**, v. 48, p.147–55, 2011.

MEDEIROS-RONCHI, Alessandra et al. Estudo retrospectivo do mastocitoma cutâneo canino e papel do azul de toluidina na graduação histológica de mastocitomas. **Enciclopédia biosfera**, v. 15, n. 28, 2018.

PATNAIK, A. K.; EHLER, W. J.; MACEWEN, E. G. Canine cutaneous mast cell tumor: morphologic grading and survival time in 83 dogs. **Veterinary pathology**, v. 21, n. 5, p. 469-474, 1984.

ROMANSIK, E. M. et al. Mitotic index is predictive for survival for canine cutaneous mast cell tumors. **Veterinary pathology**, v. 44, n. 3, p. 335-341, 2007.

WERNER, P. W. Patologia geral veterinária aplicada. São Paulo: Roca, 2011.