II Congresso Brasileiro de Imunologia On-line

DIAGNÓSTICO CLÍNICO DA DOENÇA INFLAMATÓRIA INTESTINAL EM FELINOS: UM RELATO DE CASO

RAISSA COUTINHO DE LUCENA; AMANDA MOTA VIEIRA; RITA DE CÁSSIA DE CARVALHO MAIA

RESUMO

A Doença Inflamatória Intestinal felina possui uma grande importância dentro da rotina clínica felina principalmente devido às dificuldades no diagnóstico de forma assertiva. O objetivo do relato foi narrar o processo de cronicidade da Doença Inflamatória Intestinal ao longo dos anos. Foi atendido um felino, macho, persa, de 15 anos e 7 meses com dificuldades correlacionadas à uma possível enterite que, ao longo dos anos sem a confirmação do diagnóstico diferencial, tornou-se um processo crônico. Seu acompanhamento ocorreu por diversas clínicas veterinárias ao longo de fevereiro de 2017 até janeiro de 2022. Desde então, o paciente passou por várias suspeitas clínicas, incluindo parasitoses, onde foi realizado parasitológico e o resultado foi negativo. Em 2019, ocorreu o primeiro requerimento de lipase específica e a suspeita da tríade felina. Com o passar do tempo, o animal foi seguindo visitas corriqueiras ao médico veterinário durante seus períodos mais agudos, porém, sem diagnóstico final. Todavia, após alguns anos e várias solicitações de exames complementares previamente não realizados, acompanhamentos mensais por ultrassom abdominal, observação de seu comportamento ao longo de mudanças sutis na terapêutica e adição de alimentação nutracêutica hipoalérgica pode-se conjecturar um diagnóstico diferencial em relação ao animal. Foi confirmada pela tutora a ausência da realização da biópsia intestinal e exame histoquímico, ambos necessários para a diferenciação de linfoma alimentar. Apesar das mudanças, o animal ainda apresenta espessamento intestinal sugerindo processo inflamatório (jejunite e duodenite), pancreatopatia com indícios de cronicidade e presença de fibrose. A indicação veterinária incluem exame citopatológico e histopatológico do intestino com manutenção do acompanhamento ultrassonográfico. Porém, atualmente, o paciente felino segue uma terapêutica desenvolvida para as particularidades da sua saúde, adaptadas à sua idade e suas necessidades. O resultado foi uma resposta comportamental positiva, confirmando o controle das manifestações da doença. Conclui-se que apesar da doença ser crônica e de etiologia desconhecida, pode-se oferecer alternativas terapêuticas ao longo da vida do animal, garantindo seu bem-estar.

Palavras-chave: Gastrenterologia felina; Enterite crônica; Jejunite; Gato.

ABSTRACT

Feline Inflammatory bowel disease is of great importance within the feline clinical routine mainly due to the difficulties in establishing an assertive diagnosis. The objective of the report was to narrate the process of chronicity of Inflammatory Bowel Disease over the years. A feline, male, Persian, aged 15 years and 7 months, was treated with difficulties related to a possible enteritis that, over the years without confirmation of the differential diagnosis, became a chronic process. His follow-up took place at several veterinary clinics from February 2017 to January 2022. Since then, the patient has had several clinical suspicions, including parasitosis, where he was performed parasitological and the result was negative. In 2019, the first specific lipase requirement and the suspicion of the feline triad occurred. Over time, the animal has continued to visit commonplaces throughout its remission periods, however, after several requests for

complementary exams that were not previously performed, monthly follow-ups by abdominal ultrasound, observation of its behavior during subtle changes in therapy and addition of hypoallergenic nutraceutical food can establish a diagnosis regarding the animal. The tutor confirmed the absence of intestinal biopsy, and histochemical examination, both facilitators for the differentiation of alimentary lymphoma. Despite the changes, the animal still has intestinal thickening, suggesting an inflammatory process (jejunitis and duodenitis), pancreatopathy with signs of chronicity and the presence of fibrosis. Veterinary indications include cytopathological and histopathological examination of the intestine with maintenance of ultrasound follow-up. However, currently, the feline patient follows a therapy developed for the particularities of their health, adapted to their age and their needs. The result was a positive behavioral response, confirming the control of disease manifestations. It is concluded that despite the disease being chronic and of unknown etiology, therapeutic alternatives can be offered throughout the animal's life, ensuring its well-being.

Key Words: Feline gastroenterology; Chronic enteritis; Jejunitis; Cat.

1 INTRODUÇÃO

Dentre as gastroenteropatias da rotina clínica dos felinos domésticos, a Doença inflamatória felina ainda encontra-se como uma das causas mais corriqueiras devido às suas incertezas etiológicas (TAMS, 2005). Crônica, com etiopatogenia inespecífica e caracterizada por comprometer a integridade da barreira epitelial intestinal, a doença inflamatória pode desenvolver-se ao longo de toda a porção intestinal (SOUZA-FILHO et al, 2020).

Apesar da etiopatogenia não possuir um esclarecimento definitivo, é sabido que existem fatores facilitando seu desenvolvimento. Desequilíbrios na microbiota intestinal, dietas, prescrições medicamentosas em excesso, fatores intrínsecos à genética do animal e imunológicos, sozinhos ou combinados, os precedentes necessários para a manutenção da inflamação (JERGENS, 2012).

Essa inflamação mantida a longo prazo, principalmente devido à reação de hipersensibilidade a antígenos ambientais, microbianos ou dietéticos, quando adentram o lúmen intestinal (KLEINSCHMIDT et al., 2010). Os mecanismos de hipersensibilidade podem ocorrer devido às alterações na capacidade do tecido linfoide associado ao intestino, anormalidades na mucosa com presença de patógenos aderidos em sua superfície epitelial gastrointestinal e o envolvimento massivo de citocinas inflamatórias e imunomoduladoras (LITTLE, 2015).

O diagnóstico é difícil devido a inespecificidade das manifestações e segue sendo realizado por meio da exclusão de outras possíveis causas. A anamnese em associação à uma pesquisa criteriosa do histórico prévio do paciente fazem parte do processo investigativo até o diagnóstico definitivo. Atualmente, o grupo internacional de padronização de trato

gastrointestinal buscou sumarizar cinco fatores utilizados como alerta para o diagnóstico da doença intestinal inflamatória e baseiam-se na exclusão dos principais agentes responsáveis pelo seu desenvolvimento (WASHABAU et al, 2010).

A Doença inflamatória intestinal pode ser classificada de acordo com o infiltrado inflamatório encontrado no lúmen intestinal. O infiltrado contendo o padrão linfo-plasmocítico é considerado mais habitual ao longo dos exames histoquímicos. Todavia, pode-se encontrar um padrão neutrofílico ou um padrão eosinofílico, caso ocorra uma migração celular aguda com formação de reação granulomatosa ((JANECZKO et al., 2008). O acúmulo de neutrófilos é uma das características mais marcantes do processo inflamatório agudo, contribuindo na resposta defensiva. Quando ocorre a formação de padrões com acúmulo neutrofílico ou eosinofílico a suspeita clínica é direcionada infecções bacterianas ou parasitas intestinais (JERGENS, 2012).

2 OBJETIVO

O objetivo desse relato foi descrever como a complexidade dos sintomas inespecíficos da Doença inflamatória intestinal e as implicações no diagnóstico e em, consequência, o desenvolvimento de um manejo que ofereça melhor qualidade de vida ao animal.

3 RELATO DE CASO

Um felino, macho, persa, 15 anos e 7 meses de idade, adepto à criação *indoor*, em sua ida à diversas clínicas veterinárias em João Pessoa, Paraíba, relatou histórico de vômito crônico e diarreia pastosa desde filhote. Em quadros agudos, o animal apresentou vômito constante ao longo de vários dias seguidos. Para diagnóstico excludente, foram realizados parasitológicos e, mesmo em face do resultado negativo, foi realizado tratamento para *Giardia lamblia* e manteve-se a suspeita para *Isospora felis*. Ao longo dos anos, o animal não apresentou melhora definitiva e sustentou um quadro clínico reincidente. Em agosto de 2021, foi solicitado uma ultrassom abdominal e foi constatada a presença de nodulações no parênquima hepático, gastrite, jejunite pancreatopatia inflamatória com indícios de cronicidade e achados renais relacionados a nefropatia. A tutora optou pela continuação do tratamento auxiliar com medicação e mudança na nutracêutica, buscando os benefícios da nutrição clínica aplicada corretamente. O animal permanece em melhor estado de saúde, apesar da cronicidade de sua patogenia.

4 DISCUSSÃO

O início do processo de constatação da doença inflamatória intestinal nesse felino data fevereiro de 2017. Na ocasião, o animal já possuía o diagnóstico de diabetes, mantendo as mensurações glicêmicas sempre acima de 300mg/dL, e fazia uso da ração Royal Canin Diabetic. Descartado a suspeita de verminose, o animal foi apresentado com perda de peso apesar da polifagia e polidipsia, prostração, letargia e manutenção da diarreia com apresentação líquida. Após os exames complementares, foi revelado um quadro de hiperglicemia, além de alterações nas enzimas hepáticas. Na ultrassom abdominal já era possível diferenciar a dilatação do ducto biliar. A suspeita permaneceu em pancreatite e, com a manutenção do uso de insulina 0,5Ui BID em associação à prednisolona 2,5mg/kg ao longo de 10 dias e, com 8 semanas, o animal apresentou reversão dos achados clínicos e voltou a vida cotidiana.

Em 2019, o animal retorna para a clínica veterinária apresentando os mesmos sintomas anteriormente relatados e, devido à idade, seguiu em atendimento de urgência. Foi solicitado, pela primeira vez, o exame complementar de lipase específica e uma nova ultrassom abdominal. O ducto biliar permanecia dilatado, apesar do uso do ácido ursodesoxicólico. Novamente, com a terapia de suporte baseada em: fluidoterapia com soro fisiológico 0,9% 8ml/h IV, com adição de gluconato de cálcio e cloreto de potássio para correção da hipocalcemia e hipocalcemia, manutenção da terapia insulínica devido ao histórico do animal (Glargina 1UI, SC, BID), associação com maropitant 1mg/kg/IV apenas no primeiro dia para controle do desconforto da dor e por sua notada atuação no centro do vômito. No primeiro dia de internamento, foi administrada mirtazapina 3mg/kg a cada 48h devido ao quadro de vômito e, em paralelo, ranitidina 2mg BID como protetor gástrico local devido à suspeita de ulceração da mucosa gástrica. Do segundo ao quinto dia, a dose de maropitant foi sendo diminuída e foi adicionada a cobalamina 1ml/IV em diluição lenta no SF pois a inapetência felina diminui os níveis de vitamina B12 rapidamente. No final do quinto dia, o animal recebeu alta após constatada remissão do quadro inflamatório.

Porém, em agosto de 2021, as primeiras impressões diagnósticas a partir de um ultrassom abdominal de rotina começam a apontar para a possibilidade da doença inflamatória intestinal. Foram encontradas presença de nodulações em parênquima hepática, hiperplasia nodular e fibrose local. A gastrite, descoberta no início, permanecia com lesões ulcerativas presentes e, em adesão, foi notada pancreatopatia inflamatória já com indícios de cronicidade.

Foi a primeira vez que o animal foi identificado com Jejunite. Seguiu-se um tratamento para alívio dos processos inflamatórios e, em novembro, repetiu-se à ultrassom abdominal, onde constava o processo inflamatório intestinal jejunal já consolidado.

Em meio a um quadro agudo, foi sugerido a mudança da ração para Royal Canin Hypoallergenic por ser um alimento nutracêutico medicamentoso cuja formulação prioriza o baixo potencial alergênico no animal. Com a mudança, notou-se melhora nos vômitos, ingesta e reestabelecimento dos padrões glicêmicos usuais. A última ultrassom abdominal foi realizada em janeiro de 2022 e as impressões diagnósticas apontam a doença inflamatória intestinal como diagnóstico a ser norteado, porém, sem descartar a possibilidade de processo neoplásico infiltrativo devido às semelhanças nos achados de imagem e a extensa dilatação jejunal (Figura 01).

Figura 01. Ultrassom abdominal mostrando espessamento jejunal, sugerindo, em adesão aos outros achados clínicos, a doença inflamatória intestinal.

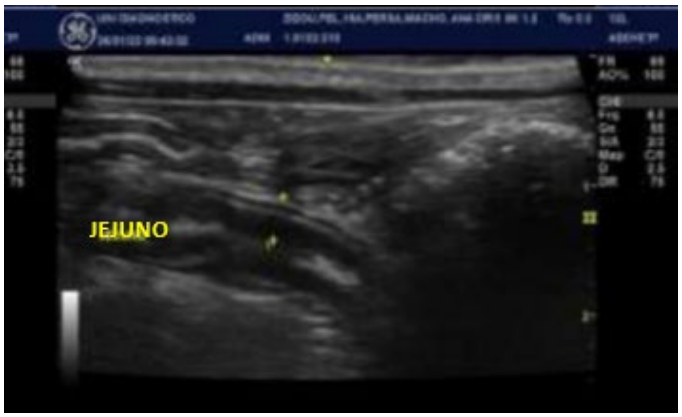

Fonte: Dra. Dallyana Querino (Clínica Uni Diagnóstico Veterinário)

Desde dezembro de 2021, o animal permanece utilizando insulina Glargina 1Ui pela manhã e 2Ui à noite, desde o momento de seu diagnóstico de diabetes; Cobalamina 2mg BID; Leukeran 1,5mg BID; manutenção da reposição de Cálcio e Potássio e, quando necessário, Cerenia 2mg/kg em casos de vômitos. A tutora relata uma melhoria na pelagem, com preenchimento de pontos prévios de alopecia, apetite e comportamento, levando em consideração à idade avançada do animal (Figura 02).

Figura 02. Paciente felino Zizou, dezembro de 2021, em melhoria após mudança de terapêutica para doença inflamatória intestinal.

Fonte: Acervo pessoal.

Ferguson e Gaschen (2009) apontam as dificuldades de assimilar um diagnóstico assertivo em relação às doenças inflamatórias intestinais principalmente por ser uma patologia periódica, com quadros agudos intensos e seguida por remissões espontâneas. O vômito e a diarreia são os sintomas mais marcantes da doença, porém, permanecem sendo inespecíficos (RECHE JUNIOR; BARRIO, 2003). A doença inflamatória continua sem uma etiologia afirmativa e seu diagnóstico, comumente, é realizado por meio de exclusão (NASHWA, 2004). Inicialmente, a realização do parasitológico para ser considerado como exame diferencial é comum para exclusão de diagnósticos cujos achados clínicos são similares. O protocolo de tratamento instituído deve ser realizado obedecendo as manifestações individuais do animal e suas urgências, visando sempre a melhoria de sua qualidade de vida mesmo em face da cronicidade da doença.

Segundo Siqueira (2012), o manejo alimentar utilizando rações hipoalergências é benéfica, diminuindo a carga de alérgenos ingeridos e minimizando a cascata de estimulação imunogênica. O uso de imunossupressores em associação à antibioticoterapia, para controlar os sinais clínicos em momentos de recidivas é essencial para a estabilização do animal. Em relação a terapêutica suporte, Burrows et al. (1997) relata a doença com deficiência de cobalamina e vitamina K, devido à capacidade reduzida de absorção intestinal. Assim, o tratamento aplicado com suplementação encontra-se dentro dos padrões indicados na literatura. Porém, deve-se estar atento aos níveis de suplementação quando associados à uma doença famosa por sua má-

absorção intestinal, permitindo que a demanda seja acrescida pensando nas necessidades do animal.

5 CONCLUSÃO

Conclui-se que a doença inflamatória intestinal é uma doença de etiologia desconhecida. Encontra-se difundida dentro da rotina clínica dos médicos veterinários e, devido à ausência de sintomas patognomônicos em associação à necessidade de realização de exames complementares de maneira corriqueira são possíveis razões para a delonga no diagnóstico definitivo do animal e a busca pelo seu tratamento adequado.

REFERÊNCIAS

BURROWS, C.F.; ROGER, M.B.; SHERDING, R.G. Afecções do intestino delgado. *In*: ETTINGER S.J.; FELDMAN E.C. (Eds). **Tratado de medicina interna veterinária**. 4. ed. São Paulo: Manole, 1997, v.2, p. 1618-1705.

FERGUSON, D.; GASCHEN, F. Doença inflamatória intestinal idiopática felina. **Veterinary Focus: Feline Medicine.** Baton Rouge: Royal Canin, 2009. v.19, n.2, p. 20-30.

JANECZKO, S.; ATWATER, D.; BOGEL, E.; GREITER-WILKE, A.; GEROLD, A.; BAUMGART, M.; BENDER, H.; MCDONOUGH, P. L.; MCDONOUGH, S. P.; GOLDSTEIN, R. E. The relationship of mucosal bacteria to duodenal histopathology, cytokine mRNA, and clinical disease activity in cats with inflammatory bowel disease. **Veterinary Microbiology**, Ithaca, v. 128, n.1–2, p. 178–193, 2008. Disponível em: https://pubmed.ncbi.nlm.nih.gov/18054447. Acesso em: 14 fev. 2022. DOI: https://doi.org/10.1016/j.vetmic.2007.10.014

JERGENS, A. E. Feline Idiopathic Inflammatory Bowel Disease: What we know and what remains to be unraveled. **Journal of Feline Medicine and Surgery**, Ames, v.14, n.7, p. 445–458, 2012. Disponível em: https://pubmed.ncbi.nlm.nih.gov/22736679. Acesso em: 16 fev. 2022. Doi: 10.1177/1098612X12451548.

KLEINSCHMIDT, S.; HARDER, J.; NOLTE, I.; MARSILIO, S.; HEWICKER-TRAUTWEIN, M. Phenotypical characterization, distribution and quantification of different mast cell subtypes in transmural biopsies from the gastrointestinal tract of cats with inflammatory bowel disease. **Veterinary Immunology and Immunopathology**, Hannover, v.137, n.3–4, p. 190–200, 2010. Disponível em: https://www.sciencedirect.com/science/article/abs/pii/S0165242710001601?via%3Dihub. Acesso em: 14 de fev. 2022. DOI: https://doi.org/10.1016/j.vetimm.2010.05.005

LITTLE. S.E. **O gato: medicina interna**. 1. ed. Rio de Janeiro: Roca, 2015.

NASHWA E.W; STOKES, C. R.; GRUFFYDD-JONES, T. J.; DAY, M. J. Immune cell populations in the duodenal mucosa of cats with inflammatory bowel disease. **Journal of Veterinary Internal Medicine**, Langford, v.18, n.6, p.816–825, 2004. Disponível em: https://pubmed.ncbi.nlm.nih.gov/15638264. Acesso em 14 fev. 2022. DOI: https://doi.org/10.1111/j.1939-1676.2004.tb02627.x

RECHE JUNIOR, A.; DEL BARRIO M.A.M. Doença intestinal inflamatória crônica. *In*: SOUZA, H.J. (Ed.), **Coletâneas em medicina e cirurgia felina**. Rio de Janeiro: L. F. Livros, 2003. p. p.155-164.

SIQUEIRA, F.P. Doença Inflamatória Intestinal Felina. 2012. Trabalho de Conclusão de Curso (Graduação em Medicina Veterinária) – Faculdade de medicina Veterinária, Universidade Federal do Rio Grande do Sul, Porto Alegre.

SOUZA – FILHO, R.P.; SAMPAIO, K.O.; ROCHA, M.A.; CASTRO, B.K.L.; OLIVEIRA, A.T.C.; NETO, B.E.L.; OLINDA, R.G.; NUNES-PINHEIRO, D.C.N. A relação entre microbiota intestinal e células do sistema imune no desenvolvimento da Doença Inflamatória Intestinal em gatos: revisão. **Pubvet Medicina Veterinária e Zootecnia**, Fortaleza, v.14, n.6, p.1-12, 2020.

TAMS, R.T. **Gastroenterologia de pequenos animais**. 2. ed. São Paulo: Roca, 2005.

WASHABAU, R.J.; DAY, M.J.; WILLARD, M.D.; HALL, E.J.; JERGENS, A.E.; MANSELL, J.; MINAMI, T.; BILZER, T.W. Endoscopic, biopsy and histopatologic guidelines for the evaluation of gastrointestinal inflammation in companion animals. **Journal of Veterinary Internacional Medicine**, Filadélfia, v.24, n.1, p.10-26, 2010. Disponível em: https://pubmed.ncbi.nlm.nih.gov/20391635/. Acesso em: 14 fev. 2022. DOI: 10.1111/j.1939-1676.2009.0443.x