III CONGRESSO BRASILEIRO ON-LINE DE PRÁTICAS VETERINÁRIAS GRANVET

ARTRODESE COM PLACA DE COMPRESSÃO DINÂMICA E PARAFUSOS TRANSARTICULARES PARA O TRATAMENTO DE OSTEOARTRITE PROXIMAL EM EQUINO – RELATO DE CASO

GUILHERME HENRIQUE LOPES SOARES, LUCAS PERES DA SILVA, BRUNO SANTOS CÂNDIDO DE ANDRADE, GABRIELA MOREIRA PINTO

RESUMO

A osteoartrite é uma doença degenerativa que causa lesões das superfícies articulares e com possível evolução crônica. Manifesta-se como desordem das articulações, deterioração progressiva das cartilagens, alterações ósseas e de tecidos moles. É uma das principais causas de afastamento de atividades esportivas de cavalos atletas. O tratamento conservativo baseia-se no uso de anti-inflamatórios não esteroidais, corticoides intra-articulares, plasma rico em plaquetas e artrodese quando o tratamento conservativo não for suficiente para promover conforto ao animal. Este trabalho tem como objetivo relatar um caso de um equino da raça Mangalarga Machador que foi atendido no Hospital Veterinário Univertix, diagnosticado com osteoartrose da interfalangeana proximal do membro pélvico esquerdo, tratado cirurgicamente com artrodese pela técnica de implante com placa de compressão dinâmica de 4,5mm e três orifícios, com dois parafusos transarticulares oblíquos de 5,5mm.

Palavras-chave: Artrodese, osteoartrite, articulação interfalangeana, cirurgia ortopédica, relato de caso.

1 INTRODUÇÃO

Desde a sua domesticação os equinos são utilizados em inúmeras atividades de trabalho e esporte. Em função dessas exigências, esses animais estão sujeitos ao desenvolvimento de diversas afecções músculo-esqueléticas decorrentes de sobre cargas do aparelho locomotor, entre as quais, doenças articulares, como as osteoartrites e artroses (GARCIA, *et al*, 2009).

A osteoartrite (OA) é uma afecção articular, que também pode evoluir e ser classificada como artrose e doença articular degenerativa (DAD) (BACCARIN *et al,*2012). Esta por sua vez causa desordem das articulações, com deterioração progressiva das cartilagens, alterações ósseas e de tecidos moles (YAMADA *et al,* 2012).

São listadas inúmeras causas e fatores predisponentes para as OAs, entre elas o trauma direto agudo ou crônico, a sepse neonatal e juvenil, osteocondrose, esforço repetitivo, trabalho em terrenos impróprios, conformação e aprumos, além de casqueamento e ferrageamento inadequados, (BACCARIN *et al,*2012), luxações, entorses e subluxações (ANGELI e NICOLETTI, 2008). Essa enfermidade apresenta maior prevalência em equinos submetidos a esportes de alta intensidade (BACCARIN *et al,* 2012), ocasionando frequentemente claudicações álgicas (ANGELI e NICOLETTI, 2008).

O tratamento conservativo baseia-se em anti-inflamatórios não esteroidais, corticoides intra-articulares para promover controle de processos inflamatórios (ROCHA *et al*, 2008), plasma rico em plaquetas (PRP), gerando ação angiogênica, mitogênica e soro autólogo condicionado (IRAP), principal inibidor de interleucina 1 (IL1) (YAMADA *et al,* 2012). O

DOI: 10.51161/granvet2024/30858

tratamento com artrodese é indicado quando as terapêuticas conservadoras não forem suficientes para gerar conforto ao animal (STASHAK, T. A.2018).

Esse trabalho tem como objetivo relatar o caso de um equino diagnosticado com osteoatrose da interfalangeana proximal do membro pélvico esquerdo, tratado cirurgicamente com artrodese pela técnica de implante de placa de compressão dinâmica de 4,5mm e três orifícios, com dois parafusos transarticulares oblíquos de 5,5mm em um cavalo da raça Mangalarga Machador.

2 RELATO DE CASO:

Um cavalo da raça Mangalarga Marchador com 7 anos de idade, 390 kg deu entrada no Hospital Veterinário Univértix, com queixa de claudicação no membro pélvico esquerdo. O animal estava com as vacinações e vermifugações em dia, se alimentava de feno e capim picado, ausência de ectoparasitas, sem histórico reprodutivo. Anteriormente foi medicado com anti-inflamatórios não esteroidais (fenilbutazona) na dose de 4,4mg/kg durante 7 dias, dimetilsulfóxido (DMSO) na dose de 20mg/kg durante 3 dias, não apresentando melhora clínica ao final do tratamento.

Durante o exame clínico o animal apresentou frequência cardíaca 40 bpm e temperatura corporal de 37,9º, frequência respiratória 14 mpm, tempo de preenchimento capilar menor que 2 segundos e mucosas normocoradas e claudicação grau 5 (1-5) do membro pélvico esquerdo. À inspeção notou-se aumento de volume na região dorsal da quartela, proximal à coroa do casco do membro pélvico esquerdo, de consistência firme à palpação. A flexão do dígito causou reação dolorosa intensa. Exame radiológico completo da quartela (Figura 1) foi realizado, notando-se esclerose no osso subcondral, espaço articular diminuído e encapsulado, formação de osteófitos, proliferação óssea periarticular e periosteal, colapso e deformidade do espaço articular da articulação interfalangeana proximal, compatível com osteoartrite avançada e crônica dessa articulação, ou doença articular degenerativa.

Figura 1 – Projeção radiográfica da articulação interfalangeana proximal (LM) do membro pélvico esquerdo. Nota-se, espaço articular diminuído, esclerose do osso subcondral, formação de osteófitos, proliferação óssea periarticular e periosteal, colapso e deformidade do espaço articular da articulação interfalangeana proximal.

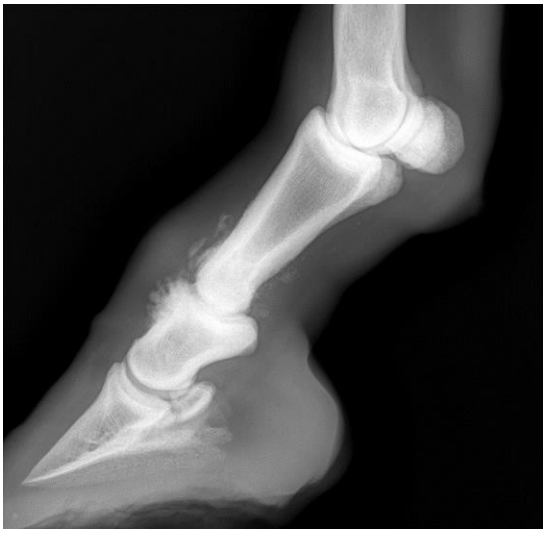

Os achados radiográficos evidenciaram que não havia possibilidade de melhora clínica com abordagens conservativas, indicando-se assim a intervenção cirúrgica. Após avaliação, foi indicada a artrodese pela técnica com placa de compressão dinâmica de 4,5mm e três orifícios, com dois parafusos transarticulares oblíquos de 5,5mm (Figura 2).

DOI: 10.51161/granvet2024/30858

Figura 2 - Avaliação radiográfica da articulação interfalangeana proximal (LM) do membro pélvico esquerdo no trans-cirúrgico. Placa de compressão dinâmica de 4,5mm e três orifícios, com dois parafusos transarticulares oblíquos de 5,5mm.

Após 30 dias do procedimento cirúrgico, outra imagem radiográfica foi solicitada para novas avaliações, na qual apresentou resultados significativos e um prognóstico favorável (Figura 3).

Figura 3 - Avaliação radiográfica da articulação interfalangeana proximal (LM) do membro pélvico esquerdo com gesso sintético, após 30 dias do procedimento cirúrgico.

3 RESULTADOS E DISCUSSÃO

Exames clínicos e hematológicos foram realizados previamente à cirurgia para certificar não haver presença de nenhum outro processo patológico ou infeccioso que pudesse participar de forma a reduzir o prognóstico ou causar complicações. Cirurgias do tecido ósseo e com uso de implantes são potencialmente susceptíveis à contaminação e infecção cirúrgica. Sendo assim, a identificação de possíveis focos infecciosos no paciente, mesmo à distância do foco cirúrgico pode servir como sinal da necessidade de adiamento do procedimento. O equino no presente relato encontrou-se hígido, sem qualquer alteração sistêmica ou focal que indicasse a necessidade de adiamento.

DOI: 10.51161/granvet2024/30858

Procedeu-se jejum alimentar e hídrico de 12 e 6 horas, respectivamente visando prevenir possíveis alterações do trato digestório, como refluxo espontâneo e falsa via, timpanismos durante o trans-cirúrgico, e cólicas no período pós-operatório. A anestesia geral em decúbito lateral, associada à manipulação cirúrgica do aparelho locomotor e dor no pós-operatório, vêm sendo citadas por NETO, 1999 como fatores predisponentes do desenvolvimento de patologias de ceco, em especial compactações e tiflites. Não foram observadas alterações dessa natureza durante a evolução clínica em período pós-operatório, fator que atesta a necessidade desses cuidados.

Antibioticoterapia profilática à base da associação de gentamicina e penicilina administradas previamente ao início do ato cirúrgico e até o sétimo dia de pós-operatório foram empregadas juntamente às técnicas cirúrgicas assépticas visando à profilaxia da infecção. Cirurgias com implantes são particularmente sensíveis à contaminação bacteriana e o desenvolvimento de infecção de foco cirúrgico deve ser ponto de máxima atenção, uma vez que pode determinar a falha da técnica, desenvolvimento de osteomielite e sepse, o que demanda muitas vezes a remoção dos implantes precocemente, o que pode diminuir as chances de recuperação do paciente. A monitoração no pós-operatório visou, nesse sentido, identificar sinais clínicos precoces relacionados à infecção de sítio cirúrgico, como a presença de dor, presença de secreções na imobilização, odor desagradável, e esclerose do tecido ósseo ao redor dos implantes, que pode ser visto por exame radiográfico. O equino do estudo foi monitorado diariamente por todo o período de utilização do gesso sintético, de aproximadamente 45 dias. Nenhuma alteração relevante foi encontrada, permanecendo o gesso seco, sem secreção ou odor que sugerisse complicações.

De acordo com BARROSO, 2016 e NETO, 1999 o protocolo anestésico multimodal empregado teve por objetivo manter o plano anestésico cirúrgico com segurança cardiovascular e respiratória, promovendo analgesia ao paciente e relaxamento muscular. Para a medicação pré-anestésica foi empregada a associação de acepromazina e detomidina. A indução anestésica foi feita com a associação de éter-gliceril-guaiacol, midazolam e cetamina. Manutenção anestésica com Isoflurano e ventilação mecânica, ciclando a pressão. Bloqueio dos quatro pontos baixos com bupivacaína foi realizado previamente à antissepsia cirúrgica. O protocolo mostrou-se eficiente, mantendo-se todos os parâmetros vitais dentro da normalidade durante o ato cirúrgico, sem necessidade de manter alta CAM do agente volátil ou plano muito profundo. A utilização de bloqueios regionais diminui essa necessidade, ao passo que bloqueia as vias aferentes sensitivas simpáticas, reduzindo a ativação do eixo neuroendócrino, o que resulta em menores níveis de indução de liberação de catecolaminas, cortisol, citocinas pró-inflamatórias, e menor repercussão metabólica sobre o paciente. A recuperação anestésica ocorreu em tempo normal e sem complicações.

Após preparo cirúrgico asséptico uma incisão de pele retilínea dorsal em plano sagital foi feita estendendo-se da região média da falange proximal, em sentido distal até a articulação interfalangeana proximal, estendendo-se então em Y até as áreas de inserção dos ligamentos colaterais, nos côndilos mediais e laterais. A diérese aprofundou-se pelos planos anatómicos, dividindo-se o tendão extensor digital comum e cápsula articular até o acesso da articulação e das faces dorsais das falanges proximal (porção distal) e média (porção proximal) como refere LATORRE e ZOPPA 2013.

Procedeu-se então o desbridamento por curetagem da cartilagem articular para exposição das porções ósseas. Toda a superfície de cartilagem deve ser removida, a fim de expor as áreas potencialmente angiogênicas, o que acelera o processo de anquilose. Para tanto, houve a necessidade de realizar-se desmotomia parcial dos ligamentos colaterais medial e lateral, já que a articulação em questão possui pouca amplitude de movimento. Auxiliando o procedimento de curetagem, utilizou-se também a broca e furadeira, para produzir o desarranjo necessário para amplificar o processo de anquilose, procedimento conhecido como osteostixis.

DOI: 10.51161/granvet2024/30858

Foi possível observar que a desmotomia dos ligamentos colaterais, apesar de em teoria aumentar a mobilidade articular, produziu melhor acesso cirúrgico para o desbridamento da cartilagem articular, o que seria impossibilitado caso não houvesse sido implementada. Erros de técnica em deixar cartilagem remanescente podem estar implicados em aumento do tempo para ossificação da linha articular CHAD e ROBERT 2005.

Após o desbridamento, passou-se à modelagem a placa em 3 parafusos (sendo 2 proximais e 1 distal), para acomodação da placa aos relevos ósseos de forma a não provocar pontos de alta compressão. É importante essa adequação, já que pontos de maior compressão da placa podem estar relacionados ao desenvolvimento de esclerose focal ou ao aumento de reações periosteais muitas vezes exuberantes e dor no pós-operatório. Após modelagem, o furo distal foi feito com broca pelas corticais da falange média. Com o medidor de comprimento mensurou-se o tamanho do parafuso. Aplicou-se o macheador para confecção da rosca e então a colocação do primeiro parafuso, utilizando-se a técnica de compressão dinâmica. Logo em seguida, procedeu-se a colocação do segundo parafuso da placa, região distal da falange proximal pela mesma técnica em compressão dinâmica. Dessa forma, aumenta-se a aproximação das duas superfícies articulares, bem como a tensão entre ambas. O terceiro parafuso foi colocado de forma bloqueada, centralizado no eixo do terceiro orifício da placa, dessa forma não exercendo função de compressão, apenas de fixação. Os parafusos oblíquos foram colocados pela técnica de *lag screw* em plano paramediano medial e lateral, fixando e tensionado a face dorsal da falange proximal contra a face plantar da falange média, amplificando dessa forma a imobilização e aproximação das duas superfícies. Os planos anatômicos foram reduzidos com suturas em x e fio Caprofyl 0 e 2-0. Dermorrafia com sutura em padrão colchoeiro com nailon 2-0 CHAD e ROBERT 2005 e STASHAK 2008.

Ainda sob anestesia geral, a imobilização com matelassê, borrachas de acolchoamento, malha tubular e gesso sintético foi confeccionada, atentando-se aos pontos e eminências ósseas susceptíveis à compressão. O gesso foi mantido por 30 dias, sendo diariamente inspecionado para observação de alterações como odor, presença de secreções e dor, sugestivos do desenvolvimento de feridas compressivas ou infecção da ferida cirúrgica. Aos 30 dias, o gesso foi removido sob anestesia geral, os pontos de pele removidos. Não foram observadas quaisquer alterações da pele ou do sítio cirúrgico. Novo gesso foi confeccionado no intuito de permanecer por mais 30 dias RAMOS 2023. Contudo, aos 45 dias de imobilização, o paciente manifestou dor, o que demandou a remoção precoce da imobilização. O exame radiológico do 45º dia, mostrou não haver alterações patológicas da artrodese, sendo que a linha articular já apresentava à essa altura padrão radiológico compatível com a formação de calo ósseo. Já que vários autores recomendam tempos muito inferiores de imobilização (cerca de 2 semanas no mínimo), optou-se pela remoção total dos dispositivos de imobilização externa. Verificou-se como complicação ferida compressiva na região plantar do metatarso. Após a remoção do gesso o paciente continuou apoiando o membro de forma satisfatória, com sensível melhora do grau de claudicação quando comparado ao período pré-operatório. Exercícios controlados ao passo, puxado em cabresto foram iniciados. Os exames radiológicos posteriores não revelaram qualquer alteração patológica relacionada a técnica, fato que colabora para boa perspectiva em relação ao prognóstico final do tratamento.

4 CONCLUSÃO

No presente trabalho concluímos que a utilização da técnica com placa de compressão dinâmica de 4,5mm e três orifícios, com dois parafusos transarticulares oblíquos de 5,5mm para o tratamento de OAs crônica, mostrou-se eficiente, pois o paciente apresentou melhora clínica após 45 dias do procedimento cirúrgico e não ocorreu qualquer complicação pós-operatória relevante que contraindicasse sua utilização.

DOI: 10.51161/granvet2024/30858

REFERÊNCIAS

BARROSO, C. G. NOTIONS AT EQUINE ANESTHESIA – A BRIEF REVIEW. Ciênc.Anim.(Impr.);26(1):03-09,2016. VETINDEX/ ID: BIBLIO- 1472227. CHAD, J. ZUBROD.; ROBERT K. SCHNIDER. ARTHRODESIS TECHINIQUES IN HORSES. **VETERINAY CLINICS EQUINE 21 (2005) 691-711**.

COIMBRA, I. B.; PASTOR, E. H.; GREVE, J. M. D.; PUCCINELLI, M. L. C.; FULLER, R.; CAVALCANTI, F. S.; MACIEL, F. M. B.; HONDA, E. Osteoartrite (ARTROSE): TRATAMENTO. **Ver. Bras. Reumatol**. v.44, n. 6, p. 450-3, nov/dez., 2004.

COIMBRA, I. B.; PASTOR, E. H.; GREVE, J. M. D.; PUCCINELLI, M. L. C.; FULLER, R.; CAVALCANTI, F. S.; MACIEL, F. M. B.; HONDA, E.; Consenso brasileiro para o tratamento de osteoartrite (artrose). **Ver. Bras. Reumatol** – Vol. 42 – N° 6 – Nov/ Dez, 2002.

GARCIA, R. S.; MELO, U. P.; FERREIRA, C.; TOSCANO, F. S.; CRUZ, G. M.; Estudo clínico e radiográfico da osteoartrite társica juvenil em potros da raça manga-larga machador. **Ciência Animal Brasileira**, v. 10, n. 1, p. 254-260, jan./mar. 2009.

LATORRE, C. A. S.; **Artrodese da articulação interfalangeana proximal de equinos: avaliação biomecânica comparativa da técnica com placa de compressão dinâmica de 4,5mm e três orifícios, com dois parafusos transarticularesoblíquos de 5,5mm e técnica com placa de "Y" de compressão bloqueada de 5,0mm e sete orifícios**. Orientador: Dr. André Luis do Valle de Zoppa, 88 f. Dissertação apresentada ao programa de pós Graduação cirúrgica veterinária da Faculdade de Medicina Veterinária e Zootecnia da Universidade de São Paulo para obtenção do título de Mestre em Ciências, São Paulo 2013.

MIYAZAWA, M. K.; SILVA, R. D.; PYLES, M. D. Doença degenerativa articular em equinos. **Revista científica eletrônica de medicina veterinária**, Periodicidade Semestral – edição número 4 – Janeiro de 2005 – ISSN 1679-7353.

MOREIRA, J. J.; VENDRUSCULO, C. P.; BROSSI, P. M.; NEUENSCHWANDER, H. M.; FULBER, J.; SEIDEL, S. R. T.; AGRESTE, F. R.; BACCARIN, R. Y. A.; Avaliação dos efeitos anti-inflamatórios e anticatabólicos do soro autólogo condicionado no tratamento clínico de osteoartrites em equinos atletas. **Ver. Acad. Ciênc. Anim**. 2017;15(supl.1):s33-34.

NETO, F. J. T. COMPLICAÇÕES ASSOCIADAS Á ANESTESIA GERAL EM EQUINOS: DIAGNÓSTICO E TRATAMENTO – PARTE 1. **Revista de Educação Continuada do CRMV-SP** / CONTINUOUS EDUCATION JOURNAL CRMV-SP. SÃO PAULO, VOLUME 2, fascículo 2 p.009-016, 1999.

OLIVEIRA, A. R. P. S.; **IRAP no tratamento da osteoartrite equina.** Orientador: Dr. Tiago de Melo Silva Pereira.; Co-orientador: Dr. AlastairKay e Dr. Karen Jackman, 2015, 45 f. Relatório final de estágio (Mestrado Integrado em Medicina Veterinária) – Instituto de ciências biomédicas Abel Salazar, Universidade do Porto, Porto 2015.

RAMOS, G. M.; XIMENES, F. H. B. GESSO ASSOCIADO A PINOS TRANSCORTICAIS NO TRATAMENTO DE FRATURA DE lll METACARPIANO EM EQUINO – RELATO DE CASO. Trabalho de conclusão de Residência em Clínica e Cirurgia de Grandes Animais – Universidade de Brasília/**Faculdade de Agronomia e Medicina Veterinária**, 2023.

DOI: 10.51161/granvet2024/30858

RASERA, L.; MACORIS, D. G.; CANOLA, J. C.; AITA, A. C.; GOMES, T. L. S; Alterações radiográficas e ultra-sonográficas iniciais em osteoartrite experimental equina. **Arq. Bras. Med. Vet. Zootec**., v.59, p.634-640, 2007, Maio de 2007.

ROCHA, F. J. M. **Osteoartrites em equinos.** Orientador: Doutor José Prazes.;Co-Orientador: Professor Doutor José Luis. 76 f. Dissertação de Mestrado em Medicina Veterinária, Universidade Técnica de Lisboa. Lisboa 2008.

STASHAK, T. A. **Claudicação em Equinos**. 5° edição, Rio de Janeiro, 2018.

YAMADA, A.L.M.; CARVALHO, A. M.; OLIVEIRA, P. G. G.; FELISBINO, S. L.; QUEIROZ, D. L.; WATANABE, M. J.; HUSSNI, C. A.; ALVES, A.L.G.; Plasma rico em plaquetas no tratamento de lesões condrais articulares induzidas experimentalmente em equinos: avaliação clínica macroscópica, histopatológica e histoquímica. **Arq. Bras. Med. Vet. Zootec**, v.64, p.323-332, 2012, Janeiro.

DOI: 10.51161/granvet2024/30858