II Congresso Brasileiro On-line de Clínica Médica Veterinária
CONVET

OSTEOSSÍNTESE DE ÚMERO COM ASSOCIAÇÃO DE PLACA E PINO INTRAMEDULAR (*PLATE-ROD*) EM CÃO: RELATO DE CASO

YUAN GOES RIBEIRO CAMPOS; MURILO HENRIQUE DIAS DA SILVA; MAÍRA FERREIRA FRANÇA MARTINS; RAFAELA DE OLIVEIRA CUNHA; PAULO VINÍCIUS TERTULIANO MARINHO

RESUMO

O acesso cirúrgico para reparo de fraturas umerais pode ser desafiador devido à anatomia complexa do úmero. Para osteossíntese de fraturas da diáfise umeral várias técnicas podem ser empregadas, dentre elas pode ser citada a técnica de *plate-rod*, um método de fixação que combina a utilização de placa e pino intramedular. O presente trabalho objetiva relatar um caso de osteossíntese com a utilização da técnica de *plate-rod* para estabilização de fratura umeral diafisária em cunha (AO 12B1) em um paciente canino, fêmea, da raça Border Collie, de 12 meses de idade e pesando 15 kg. O uso desta técnica foi eficiente para tratamento, visto que permitiu adequada estabilização da fratura e recuperação completa do paciente.

Palavras-chave: Canino; Cirurgia; Fratura; Placa e pino; Ortopedia.

1 INTRODUÇÃO

As fraturas de úmero representam entre 8 a 10% das fraturas em cães e em sua maioria, acometem as porções distais, envolvendo principalmente os terços médio e distal do úmero (JOHNSTON; TOBIAS, 2018).

O acesso cirúrgico para reparo de fraturas umerais é desafiador devido à anatomia complexa do úmero. Trata-se de um osso que possui um formato sigmoide na vista lateral, apresentando um arco cranial na porção proximal e um arco caudal na porção distal. No plano frontal, a face medial é retilínea, enquanto que a face lateral possui uma curvatura convexa proximalmente e uma curvatura côncava distalmente (JOHNSON; HOULTON; VANNINI, 2005; JOHNSTON; TOBIAS, 2018).

A presença de várias inserções musculares e estruturas neuro-vasculares importantes ao redor do úmero tornam as abordagens cirúrgicas para fraturas de úmero mais difíceis e invasivas (MARITATO; ROVESTI, 2020; FOSSUM, 2021). Além disso, o formato do côndilo umeral dificulta o contorno e fixação do implante, bem como a presença de pouco estoque ósseo na região distal do úmero (JOHNSTON; TOBIAS, 2018).

Dentre os métodos de fixação de fraturas umerais podem ser citados pinos intramedulares, hastes bloqueadas, fixação esquelética externa e placas ósseas (FOSSUM, 2021). As placas ósseas conseguem neutralizar todas as forças que atuam nas fraturas, porém, sem associação, são suscetíveis a falha por carga cíclica devido às forças de flexão, aumentando as chances de falha do implante (JOHNSTON; TOBIAS, 2018; FOSSUM, 2021). Nesse sentido, a associação de placa e pino possibilita maior rigidez da fixação, diminui o estresse na placa e reduz o risco de falha por fadiga dos implantes, uma vez que pino intramedular neutraliza as forças de flexão em todas as direções (JOHNSTON; TOBIAS, 2018). Sendo

DOI: 10.51161/convet2023/25926

assim, o presente trabalho objetiva descrever um caso de um canino, fêmea, da raça Border Collie, que foi submetida a uma osteossíntese com placa e pino intramedular (*plate-rod*) para tratamento de fratura umeral diafisária em cunha redutível (12B1).

2 RELATO DE CASO

Foi atendido no Hospital Veterinário do IFSULDEMINAS – *Campus* Muzambinho, um paciente canino, fêmea, da raça Border Collie, 12 meses de idade e pesando 15 kg, que apresentava claudicação de membro torácico esquerdo após acidente automobilístico. No exame físico, os parâmetros fisiológicos encontravam-se dentro da normalidade. Já no exame ortopédico, foi constatada a presença de dor, instabilidade e crepitação óssea no membro torácico esquerdo, compatível com os sinais de uma fratura. Não foram evidenciados déficits neurológicos durante o exame neurológico do paciente.

Foram solicitadas ultrassonografia abdominal e radiografia de tórax, devido ao histórico de trauma, assim como radiografia de membro torácico esquerdo nas projeções mediolateral e craniocaudal. Não foram observadas alterações significativas na ultrassonografia abdominal e radiografia torácica. No entanto, constatou-se a presença de fratura umeral diafisária em cunha, redutível (12B1) (Fig. 1), sendo então o paciente encaminhado para realização de procedimento de osteossíntese.

Figura 1. Radiografia de úmero esquerdo, evidenciando fratura tipo 12B1. A) Projeção médio-lateral. B) Projeção crânio-caudal.

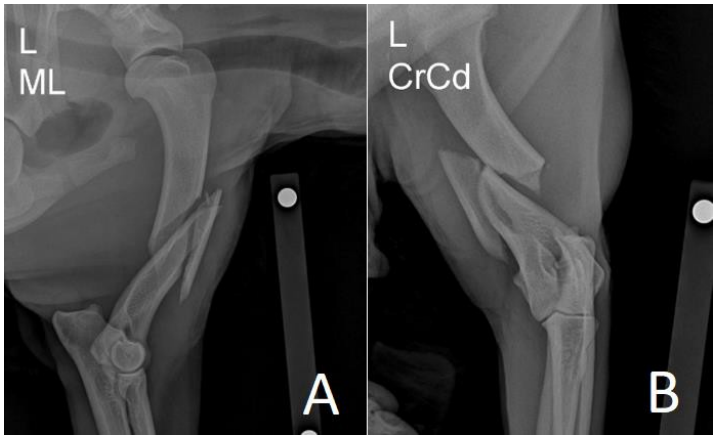

Fonte: Arquivo pessoal (2023).

Para a abordagem cirúrgica, o paciente foi posicionado em decúbito lateral direito. Foi realizado o acesso craniolateral ao úmero esquerdo, sendo feita uma incisão cutânea que se estendeu desde o tubérculo maior até o epicôndilo lateral do úmero.

Apesar da fratura possuir um grande fragmento ósseo e ser passível de reconstrução anatômica, optou-se por não o fazer, visto que seria necessária uma dissecação importante na região, o que resultaria na destruição da biologia do foco de fratura. Portanto, introduziu-se um pino intramedular, de 3 mm de diâmetro, de maneira retrógrada no fragmento proximal da fratura. Após isso, os dois principais fragmentos ósseos foram reduzidos e estabilizados com o auxílio de pinças espanholas. Em seguida, foi realizado o pré-posicionamento de uma placa bloqueada Fixin V3302, estendendo-se desde proximal ao epicôndilo lateral do úmero até a região metafisária proximal do úmero. A placa foi pré-posicionada com auxílio de fios de Kirshner e procedeu-se a inserção dos parafusos bloqueados. No total, foram inseridos 6 parafusos, sendo 3 proximalmente e 3 distalmente ao foco da fratura. O parafuso mais distal foi o único inserido de forma monocortical para evitar a entrada na articulação. A inserção dos

DOI: 10.51161/convet2023/25926

parafusos foi concebida por meio de perfuração com broca, medição da profundidade e inserção do parafuso.

Logo após a aplicação dos parafusos, o alinhamento do membro foi verificado novamente, bem como a amplitude do movimento da articulação (Fig. 2).

Figura 2. Aspecto final da osteossíntese com placa e pino após a colocação da placa óssea.

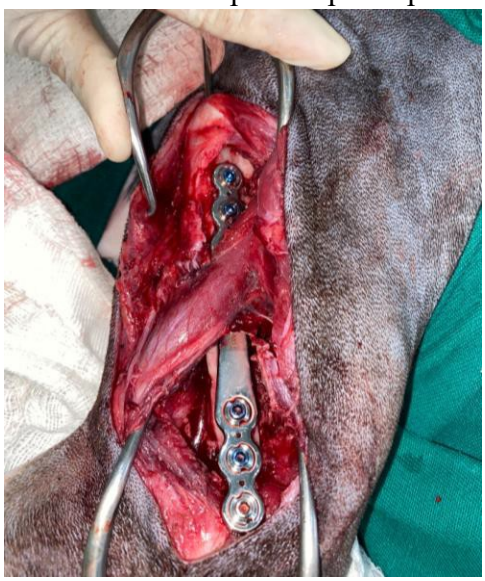

Fonte: Arquivo pessoal (2023).

Então, a ferida cirúrgica foi lavada com solução de betadina (0,3%) e secada. Em seguida, iniciou-se a síntese dos tecidos. A musculatura foi fechada com um fio de ácido poliglicólico 2-0 em padrão simples contínuo, seguida pela redução do tecido subcutâneo com um fio de ácido poliglicólico 2-0 em padrão de sutura "zigue-zague". A dermorrafia foi realizada com fio Nylon 3-0 em padrão sultan. Após a finalização do procedimento, foram feitas radiografias pós-operatórias imediatas (Fig. 3), a fim de verificar a aposição, o alinhamento, aparatos e a atividade biológica.

Figura 3. Radiografias pós-operatórias imediatas. A) Projeção crânio-caudal. B) Projeção médio-lateral.

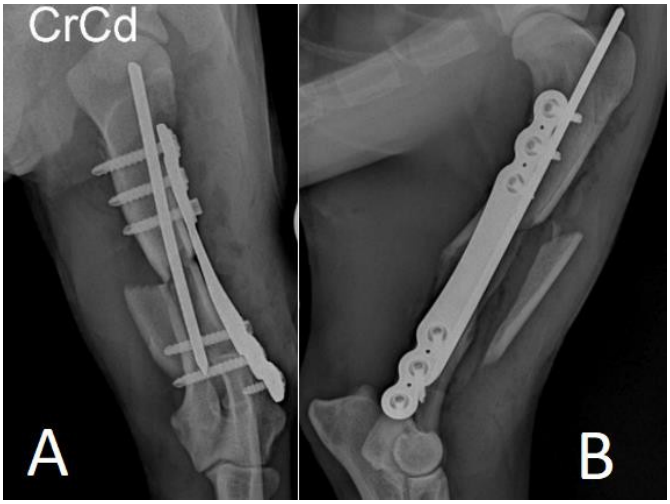

Fonte: Arquivo pessoal (2023).

3 RESULTADOS E DISCUSSÃO

DOI: 10.51161/convet2023/25926

A técnica de *plate-rod* possui como objetivo estabilizar fraturas diafisárias instáveis de ossos longos e promover a osteossíntese biológica, principalmente em fraturas cominutivas, quando não é possível fazer a reconstrução anatômica e a compressão dos fragmentos ósseos (STIFLER, 2004; JOHNSTON; TOBIAS, 2018). Contudo, ela também pode ser utilizada para estabilizar fraturas simples ou em cunha, como descrito neste caso, preservando a abordagem biológica da técnica e resultando em excelente recuperação funcional (REEMS et al., 2003).

A associação de placa e pinos assegurar uma boa resistência e rigidez do implante, uma vez que o pino intramedular contrapõe as forças de arqueamento enquanto a placa consegue neutralizar todas as forças que atuam na fratura (STIFLER, 2004). Sendo assim, o alinhamento dos fragmentos foi restabelecido pela colocação de um pino intramedular de 3 mm, associado à aplicação de uma placa bloqueada com três parafusos posicionados em cada um dos fragmentos e distantes do foco da fratura, conferindo maior resistência e elasticidade da construção, bem como preservando a biologia da fratura (REEMS et al., 2003).

Segundo Johnston e Tobias (2018), existem poucos benefícios mecânicos em colocar mais de três parafusos por fragmento ósseo, além de que, de acordo com Beale (2004), os orifícios da placa que permanecem vazios são protegidos pelo pino intramedular, assegurando a segurança da técnica e diminuindo as chances de quebra do implante.

Neste sentido, a associação entre placa e pino tem evidenciado resultados satisfatórios em fraturas diafisárias de úmero, permitindo apoio precoce do membro, favorecendo uma rápida consolidação óssea e promovendo uma estabilização mecânica positiva, conforme visto no caso (AYYAPPAN et al., 2011; MARITATO; ROVESTI, 2020).

O paciente retornou após 10 dias do procedimento cirúrgico para remoção dos pontos, demonstrando uma notável recuperação da função motora, uma vez que já caminhava apoiando o membro operado. Além disso, não houve complicações cirúrgicas. Foi solicitada radiografia 60 dias após a cirurgia (Fig. 4), na qual verificou-se uma boa consolidação do fragmento ósseo.

Figura 4. Radiografia com 60 dias de pós-operatório evidenciando avançado processo de consolidação óssea. A) Projeção crânio-caudal. B) Projeção médio-lateral.

Fonte: Arquivo pessoal (2023).

Neste caso, observou-se que o paciente apresentou um rápido retorno funcional do membro, assim como descrito por Souza et al. (2019), que relatou recuperação motora rápida e apoio sem claudicação em aproximadamente 84% dos casos (11/13 cães).

Sendo assim, nota-se que a técnica de *plate-rod* é significativamente mais eficaz que o uso da placa óssea de forma isolada, uma vez que o pino intramedular fornece uma estabilidade adicional, tornando o implante mais resistente, sendo uma técnica eficiente para estabilização de fraturas diafisárias instáveis de úmero e promoção de osteossíntese biológica com excelente resultado funcional (AYYAPPAN et al., 2011; JOHNSTON; TOBIAS, 2018; MARITATO;

ROVESTI, 2020).

4 CONCLUSÃO

A osteossíntese com associação de placa e pino intramedular demonstrou ser uma técnica eficiente para o tratamento da fratura diafisária do úmero tipo 12B1. Esta abordagem possibilitou uma estabilização adequada da fratura, mantendo a integridade biológica e promovendo uma rápida recuperação da função motora do paciente, mesmo sem completa reconstrução anatômica do foco de fratura.

REFERÊNCIAS

AYYAPPAN, S.; SIMON, M. S.; DAS, B. C.; PRASAD, A. A.; KUMAR, R. S. Management of diaphyseal humeral fracture using plate rod technique in a dog. **Veterinary & Animal Sciences**, v. 7, n. 1, p. 35-38, 2011.

BEALE, B. Orthopedic clinical techniques femur fracture repair. **Clinical Techniques in Small Animal Practice**, v. 19, n. 3, p. 134-150, 2004.

FOSSUM, T. W. **Cirurgia de pequenos animais**. 5ª. Ed. Guanabara Koogan, 2021.
JOHNSON; A. L.; HOULTON, J. E. F.; VANNINI, R. **AO principles of fracture management in the dog and cat**. Thieme, 2005.

JOHNSTON, S. A.; TOBIAS, K. M. **Veterinary surgery: small animal**. 2ª. Ed. Elsevier, 2018.

MARITATO, K. C.; ROVESTI, G. L. Minimally invasive osteosynthesis techniques for humeral fractures. **Veterinary Clinics of North America: Small Animal Practice,** v. 50, n. 1, p. 123-124, 2020.

REEMS, M. R.; BEALE, B. S.; HULSE, D. A. Use of a plate-rod construct and principles of biological osteosynthesis for repair of diaphyseal fractures in dogs and cats: 47 cases (1994-2001). **Journal of the American Veterinary Medical Association**, v. 223, n. 3, p. 330-335, 2003.

SOUZA, M. J.; FERREIRA, M. P.; AMADORI, A.; KRETZER, R. C.; JUNQUEIRA, A.; HERGEMOLLER, F.; SEBASTIÃO, G. A. Osteossíntese com placa e pino em cães e gatos. **Acta Scientiae Veterinariae**, v. 47, n. 1, 2019.

STIFLER, K. S. Internal fracture fixation. **Clinical Techniques in Small Animal Practice**, v. 19, n. 3, p. 105-113, 2004.

DOI: 10.51161/convet2023/25926