ETIOLOGIA DA HEMIPLEGIA LARÍNGEA EM EQUINOS: ARITENOIDECTOMIA COMO TRATAMENTO CORRETIVO

CATARINA DE CARVALHO VARJÃO GONÇALVES; LEONARDO ANDRÉ ALEXANDRE LIMA; MARIA PAULA BEIRIZ SILVA

RESUMO

A hemiplegia laríngea, conhecida popularmente como "Síndrome do Cavalo Roncador", afeta predominantemente equinos de grande porte, especialmente atletas, e sua ocorrência sugere uma possível influência genética. Resultante da degeneração do nervo laríngeo, essa condição provoca a atrofia neurogênica do músculo criocoaritenóide dorsal, sendo mais prevalente no lado esquerdo devido ao tamanho dos axônios nesse lado. A degeneração do nervo laríngeo recorrente leva à atrofia da musculatura laríngea, causando a paralisia do músculo cricoaritenóideo dorsal e resultando em dificuldades respiratórias e no característico ruído inspiratório. Classificada em quatro graus de gravidade, a hemiplegia laríngea impacta significativamente o desempenho de equinos atletas, sendo particularmente relevante para a indústria de esportes equestres. O diagnóstico, realizado por endoscopia, revela as alterações dinâmicas durante o exercício, sendo crucial para a escolha do tratamento adequado. Dentre as opções cirúrgicas para o tratamento, a aritenoidectomia destaca-se, podendo ser total, parcial ou subtotal, na qual os resultados demonstram sua eficácia, especialmente nas formas parcial e subtotal, como uma opção cirúrgica menos invasiva, promovendo uma boa porcentagem de resolução. A escolha desta abordagem visa abordar a atrofia muscular e restaurar a função laríngea comprometida. No entanto, o período pós-cirúrgico demanda cuidados, incluindo a gestão do edema, tosse, disfagia e a aplicação de medidas anti-inflamatórias e antibióticas. A revisão bibliográfica, conduzida por meio de pesquisa em plataformas como Google Acadêmico e ResearchGate, reuniu informações relevantes sobre a hemiplegia laríngea, seus métodos diagnósticos, e as técnicas cirúrgicas como forma de tratamento, com ênfase na aritenoidectomia. Em conclusão, a revisão aborda a relevância clínica da hemiplegia laríngea em equinos, a eficácia da aritenoidectomia como tratamento cirúrgico e os desafios associados ao procedimento e ao pós-operatório. O estudo visa contribuir para a compreensão e manejo dessa condição, proporcionando informações valiosas para profissionais da área e proprietários de equinos.

Palavras-chave: Atrofia Neurogênica; Disfunção de Laringe; Nervo Laríngeo Recorrente; Ruídos Respiratórios; Síndrome do Cavalo Roncador.

1 INTRODUÇÃO

A hemiplegia laríngea, popularmente conhecida como “Síndrome do Cavalo Roncador”, é notável pela produção de um “ruído” durante o exercício dos animais (Dornbusch, P. T. et al., 2008). Acomete com maior frequência equinos de raças de grande porte, especialmente atletas, caracterizados por pescoço longo e peito estreito (Pina, P. R. T., 2013).

DOI: 10.51161/convesp2024/29908

Geralmente, a enfermidade se manifesta em animais com mais de três anos de idade, sendo os machos mais propensos. Além disso, observa-se que há uma possível predisposição genética para o desenvolvimento da doença (Sweeney & Reilly, 2001). Esta condição, presente em todo o mundo, é uma doença espontânea resultante da degeneração do nervo laríngeo (Brum et al., 2006).

A hemiplegia laríngea se dá pela atrofia neurogênica do músculo criocoaritenóide dorsal e outros intrínsecos a laringe. Esta atrofia está relacionada a degeneração idiopática do nervo laríngeo recorrente (Radostits et al., 2010). Acredita-se que a predisposição do lado esquerdo aconteça devido os axônios do nervo do lado esquerdo serem maiores que o do lado direito, assim sendo mais susceptíveis a lesões. Quando o nervo laríngeo recorrente esquerdo sofre degeneração em suas fibras nervosas, causa uma atrofia da musculatura laríngea intrínseca, menos frequente e menos grave no nervo laríngeo recorrente direito (Ainsworth et al., 2000). Ao ser comprometido, resulta na paralisia do músculo cricoaritenóideo dorsal, que desempenha um papel crucial na abdução da cartilagem aritenóide e da prega vocal. Essa disfunção promove alterações na movimentação da cartilagem, levando a dificuldades na passagem de ar e manifestando-se como o ruído inspiratório característico (Konig, 2016).

A gravidade dessa doença é dada em uma graduação que vai do I ao IV, baseado na movimentação da cartilagem (Radostits et al., 2010). Dentre as várias manobras cirúrgicas apresentadas pela literatura para o tratamento dessa enfermidade, temos a aritenoidectomia, a qual pode ser total, parcial ou subtotal (D'Utra Vaz et al., 2000).

Dessa forma, esse trabalho objetivou realizar uma revisão bibliográfica da hemiplegia laríngea em equinos e a escolha da aritenoidectomia como tratamento cirúrgico.

2 MATERIAIS E MÉTODOS

Foi realizada uma revisão bibliográfica utilizando trabalhos científicos obtidos em plataformas de domínio público como: Google Acadêmico e ResearchGate. Foi utilizado os seguintes termos para pesquisa: *hemiplegia laríngea, síndrome do cavalo roncador, aritenoidectomia*. Foram selecionados artigos nacionais e internacionais de maior relevância sobre o assunto.

3 RESULTADOS E DISCUSSÃO

Os maiores prejuízos econômicos em cavalos de esporte são consequentes a problemas locomotores, seguido pelos problemas respiratórios. Dentre todas as afecções que acometem as vias aéreas superiores, a principal é a hemiplegia ou paralisia da laringe, doença idiopática que de acordo com Hammer et al. (1999) e Marti et al. (2002), pode ocorrer uni ou bilateralmente, sendo o lado esquerdo mais afetado. A hemiplegia de laringe resulta na não-abdução da cartilagem aritenóide durante a inspiração, levando a uma queda no fluxo do ar, aumento na resistência inspiratória e queda nas trocas gasosas em nível pulmonar (Holcombe, 2006; Morris e Seeherman, 1990).

Os ruídos são resultado da turbulência criada pelo estreitamento da *rima glotis* e a passagem de ar através das cordas vocais e ventrículos afetados (STEINER, D. et al., 2013). Produzidos são caracteristicamente agudos, vibratórios, semelhantes a um assobio e produzidos somente durante a inspiração. Por isso, são conhecidos popularmente como "chiados", diferente dos ruídos produzidos por outras obstruções laringeanas ("roncos"), como provocadas pelo deslocamento dorsal de palato mole e encarceramento de epiglote em que os sons são de maior vibração e presentes tanto na inspiração quanto na expiração (Laguna Legorreta, G. G., 2006).

A hemiplegia laringeana pode ser observada sob três formas: hemiparesia sub-clínica; hemiparesia com sinais clínicos e hemiplegia propriamente. Sendo que um estudo realizado por D'Utra vaz et al.(2000) a forma sub-clínica possui alta prevalência, onde cerca de 77% dos animais examinados não possuíam histórico de dispnéia ou de ruído respiratório, mas

DOI: 10.51161/convesp2024/29908

apresentavam atrofia muscular de origem neurogênica com sede no nervo laríngeo recorrente. Já na forma clínica tem uma menor prevalência de 3 a 9%. As causas que levam a tal degeneração do nervo laríngeo recorrente são desconhecidas, sendo sugeridas inúmeras hipóteses como, traumatismos por injeção de substâncias irritantes, inflamação e abscessos da bolsa gutural, trauma resultante do pulso da carótida, causas genéticas, neuropatias isquêmicas, intoxicações e infecções virais e bacterianas do trato respiratório e intoxicações por organofosforados (Oliveira, N. F., 2013).

Como método diagnóstico, utiliza-se a endoscopia para avaliação e identificação desta enfermidade (Robertson & Ducharme, 2005), no qual Laguna Legorreta (2006) afirma que é possível observar que a cartilagem afetada assume uma posição paramediana na rima glótica, assim como, complementou que o exame endoscópico realizado com o cavalo em movimento na esteira permite a observação de mudanças dinâmicas não aparentes quando parado e que ocorrem somente durante o exercício máximo ou submáximo. Deve também ser realizado um exame com o animal em movimento para observar ruído expiratório audível, porém deve ser realizado com cautela pois com a intensidade da paralisia e do exercício, o equino pode apresentar sinais de hipoventilação, cianose, acidose e até colapso respiratório. Na medida em que o animal volta aos seus parâmetros respiratórios normais, a tendência é que diminua o ruído gradativamente e o desconforto à inspiração (Thomassian, 2005). Além disso deve ser realizada a palpação digital do músculo cricoaritenóideo dorsal, pois há hipotrofia nos casos de hemiplegia em graus avançados (D'Utra Vaz et al., 2000; Thomassian, 2005).

A Hemiplegia Laríngea foi apresentada por Hackett et al. (1991) em quatro graus. O grau I é caracterizado pela abdução e adução completas e sincronizadas das cartilagens aritenóides; O grau II pelo movimento assimétrico da cartilagem aritenóide esquerda durante todas as fases da respiração e a abdução completa é possível ao estimular-se a deglutição ou ao realizar-se a oclusão nasal; O grau III pelo movimento assimétrico da cartilagem aritenóide esquerda durante todas as fases da respiração e a abdução completa não é obtida ao estimular-se a deglutição ou realizar-se a oclusão nasal; o grau IV pela paralisia completa da cartilagem aritenóide esquerda, mesmo ao estimular-se a deglutição ou realizar-se a oclusão das narinas (Bezerra, H. 2022). De acordo com Holcombe (2006), a progressão do grau I para o grau IV da função laríngea é variável, alguns cavalos não apresentam progressão da doença e permanecem no grau III por anos, enquanto outros cavalos normais evoluem para hemiplegia grau IV em um período de 2 a 4 meses.

Imagem I: Hemiplegia laríngea de grau I. É observada leve assimetria da cartilagem aritenóide esquerda.

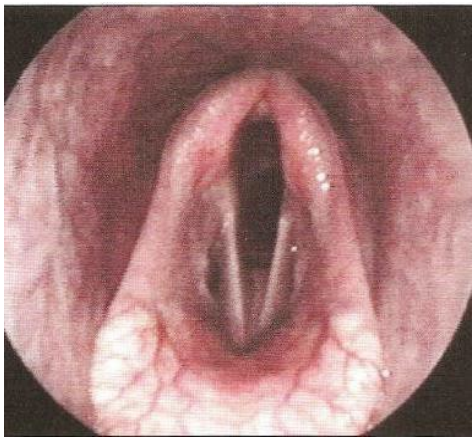

Fonte: Thomassian, 2005.

DOI: 10.51161/convesp2024/29908

Imagem II: Hemiplegia laríngea grau II. É observada uma leve assimetria transitória, ou abdução tardia, da cartilagem aritenóide esquerda.

Fonte: Henríquez, 2019.

Imagem III: Hemiplegia laríngea grau III. Assimetria mais acentuada na abdução da cartilagem aritenóide esquerda.

Fonte: Henríquez, 2019.

Imagem IV: Hemiplegia laríngea grau IV. É observada uma ausência completa de abdução da cartilagem aritenóide esquerda.

Fonte: Henríquez, 2019.

DOI: 10.51161/convesp2024/29908

Segundo White & Moore (1990), a hemiplegia laringeana apresenta boa percentagem de resolução quando tratada cirurgicamente. Entre as várias técnicas cirúrgicas descritas na literatura encontra-se a ventriculectomia, a laringoplastia, associada ou não a ventriculectomia e a aritenoidectomia, a qual pode ser total, parcial ou subtotal (Steiner, D. et al., 2013). Dentre elas, a aritenoidectomia se mostra uma boa opção de tratamento, quando a laringoplastia não mostra resultados desejados, visto que é um procedimento menos invasivo. A aritenoidectomia total é um procedimento que apresenta como sequela alta incidência de disfagia, sendo utilizada somente em casos de neoplasia, em que a recessão total da cartilagem se faz necessária, com exerese de processo corniculado e muscular. Enquanto as aritenoidectomias parcial e subtotal são procedimentos mais seguros, sob o ponto de vista de seqüelas pós-cirúrgicas, onde se mantém o processo corniculado e muscular, então são indicadas como procedimento de escolha quando for uni e bilateral. (D'Utra Vaz et al., 2000).

A técnica cirúrgica envolve a incisão vertical contornando o aspecto rostral das cordas vocais e do perímetro do sáculo laringeal, o qual deve ser divulsionado e removido. Deve-se estender a incisão dorsalmente na superfície medial da aritenóide até a linha dorsal média, elipticamente, envolvendo toda a mucosa. Com a mucosa elevada e o corpo da aritenóide esquerda removido preserva-se os processos corniculado e muscular (aritenoidectomia subtotal) (Bosi, A. M. et al.). Nos casos em que se optou pela realização da aritenoidectomia parcial, neste momento, além do corpo da aritenóide, remove-se também o processo corniculado. A mucosa é então suturada com fio absorvível em padrão contínuo. A ferida cirúrgica da pele e os planos musculares não são suturados, cicatrizando por segunda intenção (D'Utra Vaz et al., 2000).

É notório a dificuldade em realizar este procedimento, devido às restrições anatômicas do campo cirúrgico e as dificuldades em dissecar a mucosa que reveste a cartilagem aritenóide e, posteriormente, suturá-la por ser firmemente aderida à cartilagem subjacente. Uma forma de tentar minimizar, isto é, por meio da injeção de solução de adrenalina (1: 10.000), a qual, além de separar a mucosa da cartilagem, também promove vasocontricção, reduzindo a hemorragia no local (D'Utra Vaz et al., 2000).

No período pós-cirúrgico observa-se edema na região, além de tosse, disfagia, corrimento nasal de água e alimentos e aspiração de partículas sólidas. É recomendado realizar limpeza diária das feridas com substâncias não irritantes, aplicação de antiinflamatório não esteroidal e antibioticoterapia (D'Utra Vaz et al., 2000).

4 CONCLUSÃO

A hemiplegia laríngea, conhecida como "paralisia de laringe", é uma condição relevante em cavalos, especialmente em atletas de grande porte, com impactos econômicos notáveis. Seu diagnóstico, predominantemente clínico, é confirmado por endoscopia, que evidencia a falha na abdução das cartilagens aritenóides. A subjetividade dos critérios diagnósticos demanda habilidade clínica para avaliar a extensão da lesão e decidir o tratamento mais adequado, considerando fatores como a utilização do animal, idade e riscos associados.

A abordagem cirúrgica, em especial a aritenoidectomia, emerge como uma opção eficaz, particularmente quando outras técnicas não alcançam os resultados desejados. No entanto, a complexidade anatômica dessa técnica destaca os desafios associados. O cuidado pós-cirúrgico é fundamental para lidar com edema, tosse e disfagia, sendo crucial para a recuperação bem-sucedida do paciente equino.

Dessa forma, esta revisão bibliográfica enfatiza a importância da compreensão abrangente da hemiplegia laríngea em equinos e destaca a aritenoidectomia como uma intervenção cirúrgica eficaz no manejo dessa condição clínica desafiadora, contribuindo para a preservação da saúde e desempenho dos animais.

DOI: 10.51161/convesp2024/29908

REFERÊNCIAS

BEZERRA, Helen. Hemiplegia Laríngea em Equinos - Etiologia e Tratamento. **Equinovet**, 14 dez. 2022. Disponível em: <https://blog.equinovet.com.br/hemiplegia-laringea-em-equinos-etiologia-e-tratamento/>. Acesso em: 25 dez.2023.

BOSI, A. M. et al. Racing Performance Recovery of a Horse Submitted to Arytenoidectomy and Ventriculectomy for the Treatment of Right Laryngeal Hemiplegia not Responsive to Laryngoplasty - Case Report. **Ars Veterinaria**, v. 29, n. 1, p. 2-5, 2013.

BRUM, C; VELHO, J.; LINS, L.; RIBAS, L.; NOGUEIRA, C. E. **Casos de Hemiplegia Laríngea Atendidos no HCV-UFPEL durante o Período de 2005-2006.** In: **XV CONGRESSO DE INICIAÇÃO CIENTÍFICA**, 2006, Rio Grande do Sul, 2006, p. 1.

DORNBUSCH, P. T. et al. Análise dos Ruídos Respiratórios de Cavalos Atletas no Diagnóstico da Hemiplegia de Laringe. **Archives of Veterinary Science**, v. 13, n. 3, p. 185, 2008.

DUTRA VAZ, B. B. et al. Aritenoidectomia subtotal com e sem remoção da mucosa laringeana em eqüinos submetidos à neurotomia do nervo laríngeo recorrente. **Revista de Educação Continuada em Medicina Veterinária e Zootecnia**, São Paulo, v. 3, n. 3, p. 44-47, 2000.

DUTRA VAZ, B. B. et al. Hemiplegia laringeana e condrite da artenóide em eqüinos. **Ciência Rural**, Minas Gerais, v. 28, n. 2, 2007

HENRÍQUEZ, David Flores. **Estudio ultrasonográfico de laringe en equinos raza pura sangre inglés del Club Hípico de Santiago**. 2019. Tese (Trabalho de Título) - Universidad de las Américas Facultad de Medicina Veterinaria y Agronomía Escuela de Medicina Veterinaria, México, 2019.

LAGUNA LEGORRETA, G. G. **Estudo analítico das endoscopias das vias aéreas de equinos PSI durante o período de 1993-2003 e avaliação dos resultados dos procedimentos cirúrgicos laringeanos realizados no Jockey Club de São Paulo durante o período de 1998-2003**. 2006. Tese (Doutorado em Medicina Veterinária) - Faculdade de Medicina Veterinária Zootecnia, Universidade Estadual Paulista, "Júlio de Mesquita Filho", Campus de Botucatu, Botucatu, 2006.

OLIVEIRA, N. F. **Patologias da laringe de equino.** Monografia - Universidade de Brasília/Faculdade de Agronomia e Medicina Veterinária. Brasília, 2013.

PINA, P. R. T. **Hemiplegia Laringeana em Equinos.** Monografia (Graduação em Medicina Veterinária), Universidade Federal de Campina Grande. Centro de Saúde e Tecnologia Rural. 2013.

STEINER, D. et al. Hemiplegia Laríngea em Equinos. **Centro Científico Conhecer**, Paraná, v. 9, n. 17, 2013.

DOI: 10.51161/convesp2024/29908