ANÁLISE COMPARATIVA DA AÇÃO ZOONÓTICA DE *ANGIOSTRONGYLUS CANTONENSIS* E *ANGIOSTRONGYLUS COSTARICENSIS*: REVISÃO DE LITERATURA

LAURA MOREIRA GOMES; SABRINA APARECIDA BATISTA MAIA DE OLIVEIRA; WENDLER BRENO DA SILVA; ANA LUÍSA GOMES; RAPHAEL MEIRA BECATTINI

RESUMO

Esta revisão de literatura realiza uma análise comparativa da ação zoonótica de duas espécies do gênero *Angiostrongylus*: *Angiostrongylus cantonensis* e *Angiostrongylus costaricensis.* Os dois nematóides afetam animais e também possuem capacidade de infectar humanos, apresentando potencial zoonótico. O objetivo do trabalho é analisar diferenças e semelhanças no ciclo de vida de ambos, bem como observar suas distribuições geográficas, características morfológicas e manifestações clínicas, com destaque para as alterações neurológicas, além do tratamento realizado para as enfermidades que estes parasitos transmitem, o qual geralmente é baseado na utilização de anti-helmínticos e anti-inflamatórios para neutralizar a infecção em humanos e animais. Dos relatos de acometimento em humanos encontrados na literatura, observou-se que a espécie *A. cantonensis* é a principal causadora de meningoencefalite eosinofílica no mundo, além disso, existem relatos de casos em que pacientes humanos vieram a óbito devido a infecções decorrentes desta mesma espécie, o que reforça a importância da prevenção e da realização de novos estudos nesta área. Por fim, foram observadas inúmeras semelhanças em seus ciclos de vida, principalmente no que se refere aos hospedeiros definitivos e intermediários, assim como na maneira que infectam os seres humanos, sendo em sua maioria por ingestão de alimentos infectados, o que torna o homem um hospedeiro acidental do parasita. Apesar de ambas as espécies não conseguirem completar seus ciclos de vida nos humanos, as duas podem causar prejuízos significativos à saúde humana, uma vez que o *A. cantonensis* pode levar a alterações neurológicas e meningoencefalites e o *A. costaricensis* pode levar a alterações gastrointestinais. Portanto, tornam-se essenciais a tomada de medidas de prevenção e controle para que haja a erradicação dessas zoonoses na sociedade.

Palavras-chave: Helmintos; parasitologia; meningite eosinofílica*;* zoonose; angiostrongilíase abdominal.

1 INTRODUÇÃO

O gênero *Angiostrongylus (*Kamensly, 1905), pertencente à superfamília Metastrongyloidea, é composto por 21 espécies de nematóides que parasitam as artérias mesentéricas ou pulmonares de vertebrados, principalmente roedores, felídeos, canídeos e humanos (SPRATT, 2015). Dentro desse gênero, as espécies, *Angiostrongylus cantonensis* e *Angiostrongylus costaricensis* são relevantes por possuírem caráter zoonótico, ou seja, são capazes de parasitar humanos e desencadear patogenias. *Angiostrongylus cantonensis* foi descrito a partir de parasitos que foram recuperados de pulmões de ratos naturalmente

DOI: 10.51161/convesp2024/29904

infectados (SPRATT, 2015). Os adultos são caracterizados por um corpo filiforme com a extremidade anterior afilada, sendo as fêmeas maiores e mais robustas que os machos (THIENGO et al, 2013). *Angiostrongylus costaricensis* foi descrito na Costa Rica a partir de nematóides que foram obtidos de casos clínicos (ROJAS et al, 2021). Essa caracterização foi feita de acordo com diferenças morfológicas encontradas a partir da comparação com adultos de outras espécies dentro do gênero (ROJAS et al, 2021).

Angiostrongylus cantonensis é um parasito comumente presente no Sudeste Asiático e ilhas do Pacífico, que obteve sucesso em sua dispersão mundial, o que inclui regiões da América Latina (THIENGO et al, 2013). A angiostrongilíase, que é caracterizada como uma zoonose emergente, tem o aumento da dispersão de hospedeiros definitivos e intermediários associado ao crescimento do comércio, turismo e mudança de hábitos das populações das regiões acometidas (THIENGO et al, 2013). Além do que foi citado, a presença de hospedeiros intermediários invasores como *Achatina fulica* no Brasil e *Pomacea canaliculata* na China, desempenham papel importante no estabelecimento do ciclo do parasito nos locais onde estão inseridos (THIENGO et al, 2013).

Angiostrongylus costaricensis possui importância em saúde pública como responsável pela angiostrongilíase abdominal, que ocorre desde o sul dos Estados Unidos até o norte da Argentina, com destaque para os casos na Costa Rica e sul do Brasil (THIENGO, et al, 2013; ROJAS et al, 2021). Quando essa espécie é comparada a *A. cantonensis*, ela se mostra mais adaptada a infectar humanos pois foram encontrados vermes adultos no interior de arteríolas e ovos larvados através dos tecidos. *Angiostrongylus costaricensis* possui roedores como hospedeiros definitivos e moluscos gastrópodes como hospedeiros intermediários (ROJAS et al, 2021).

O presente trabalho tem como objetivo realizar uma revisão de literatura enfatizando a importância zoonótica das espécies de angiostrongilídeos *A. cantonensis* e *A. costaricensis*, além de trazer aspectos da biologia e do comportamento dessas espécies de parasitos. Dentre esses aspectos estão as diferenças e semelhanças no ciclo de vida, distribuições geográficas, características morfológicas, manifestações clínicas e tratamento para as enfermidades que estes nematóides são responsáveis.

2 MATERIAIS E MÉTODOS

Para a realização desse trabalho inicialmente foram feitas buscas de estudos nos portais "PubMed", "Google Acadêmico" e "Scielo". A busca abrangeu o período correspondente entre o ano 2013 ao ano 2022. Os termos buscados nos portais citados foram "zoonoses", "*Angiostrongylus*", "*Angiostrongylus cantonensis*", "*Angiostrongylus costaricensis*", "definitive hosts" e "helminth". Na seleção dos trabalhos primeiramente os títulos e resumos foram lidos e destes, os que se adequaram aos termos buscados, foram lidos na íntegra. Os estudos selecionados, além de trazer informações relacionando os parasitos zoonóticos, também trouxeram dados sobre a taxonomia, ciclo de vida e patogenia de *Angiostrongylus sp.*, focando nas espécies *A. cantonensis* e *A. costaricensis*. Após a leitura na íntegra, foram selecionados 9 trabalhos.

3 DISCUSSÃO

O parasita *Angiostrongylus cantonensis* adulto (Figura 1) possui corpo filiforme com a extremidade anterior mais afilada, sendo as fêmeas maiores que os machos. O intestino possui coloração escura devido a digestão de hemoglobina e, nas fêmeas, é envolto pelos túbulos uterinos. Os corpos são revestidos por uma cutícula transparente formada por três camadas de colágeno (CARVALHO et al., 2022). Em relação à extremidade posterior, as fêmeas possuem aberturas da vulva e do ânus, além de serem curvadas ventralmente. Já os machos possuem uma bolsa copulatória pequena e assimétrica, além da abertura do ânus (GUERRA, 2018).

DOI: 10.51161/convesp2024/29904

Figura 1 – Desenho morfológico de *Angiostrongylus cantonensis* (Adaptado de Guerra, 2018) Na imagem A pode-se ver: Nº10 – fêmea adulta; Nº11 – macho adulto; (a) – ânus; (e.p) – poro excretor; (i) – intestino; (o) – esôfago; (ov) – ovários); (r) – reto; (test) – testículos; (v) – vulva. Na imagem B pode-se ver: Nº4 - extremidade posterior do macho; Nº5 - extremidade posterior da fêmea; (a) ânus; (bc) – bolsa copulatória; (i) – intestino; (r) – reto;

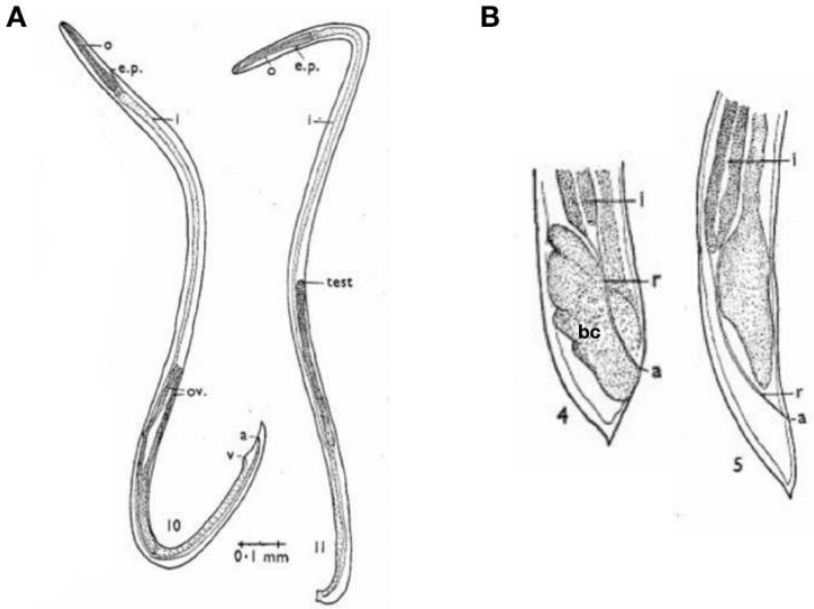

No ciclo de vida (Figura 2) do *A. cantonensis*, larvas L1 presentes na circulação sanguínea de ratos domésticos e silvestres, hospedeiros definitivos, eclodem dos ovos e migram para os alvéolos e para a faringe do animal, onde serão deglutidas e expelidas no ambiente pelas fezes destes hospedeiros. No ambiente, moluscos gastrópodes como caramujos e lesmas, hospedeiros intermediários, alimentam-se destas excretas e ingerem as larvas L1, as quais, por um período aproximado de 17 dias, realizam a muda para L3 no organismo destes animais. O ciclo é finalizado quando o hospedeiro definitivo ingere o hospedeiro intermediário portador de larvas L3. No organismo do roedor, a larva L3 quebra a barreira hematoencefálica e migra para o sistema nervoso central do hospedeiro, onde ocorre a muda para L4 e, através da circulação sanguínea, essa larva é transportada até o ventrículo direito e, então, para a artéria pulmonar, onde irá evoluir até L5 e atingirá sua maturidade sexual (CARVALHO et al., 2022; COWIE, 2017; GUERRA, 2018).

Figura 2 - Ciclo de vida de *Angiostrongylus cantonensis*. (Guerra, 2018)

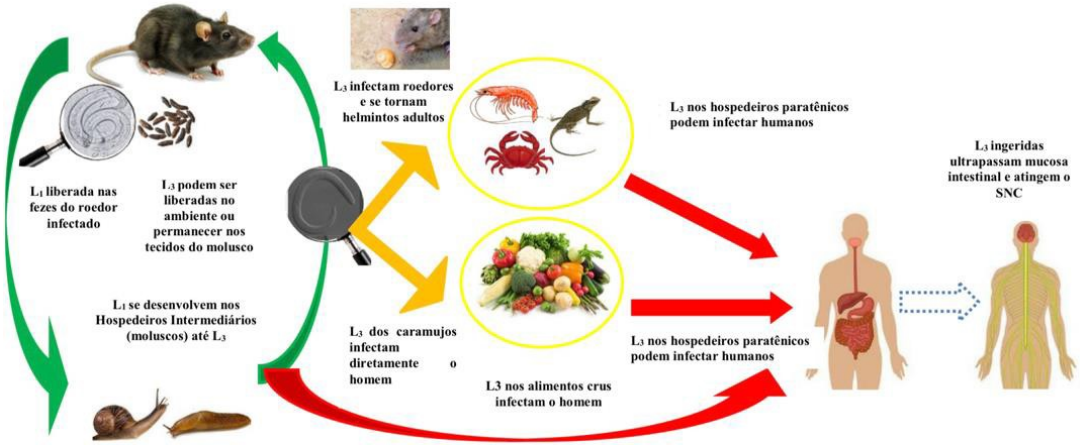

DOI: 10.51161/convesp2024/29904

Apesar do *A. cantonensis* não conseguir completar seu ciclo em humanos, eles resultam em um tipo de angiostrongilíase cerebral, sendo os principais causadores de meningoencefalite eosinofílica no mundo, doença que ocorre quando os homens são hospedeiros acidentais do parasita. Nesses casos, os humanos ingerem larvas L3 através do consumo de alimentos mal higienizados e/ou mal cozidos e de água contaminada. Alguns animais como camarões, caranguejos e outros moluscos servem como hospedeiros paratêmicos para o nematóide e, caso estejam portando o parasito, podem infectar os humanos quando consumidos. Desse modo, após chegar no sistema digestório do homem, as larvas L3 penetram a mucosa gastrointestinal e migram para a corrente sanguínea, seguindo para o sistema nervoso central, podendo fixar-se no cérebro ou migrar para as meninges. Como não conseguem completar o ciclo de vida, as larvas morrem e causam intensa inflamação na região em que se encontram, gerando os sinais típicos de encefalites e meningites (CARVALHO et al., 2022; GUERRA, 2018, SPRATT, 2015).

A meningoencefalite eosinofílica causa alterações no sangue e no líquido cefalorraquidiano (LCR) dos pacientes, como altas concentrações de eosinófilos no soro sanguíneo e turbidez do LCR consequente do processo inflamatório. O diagnóstico pode ser dado através da identificação do DNA do parasita no líquor ou pela presença de *A. cantonensis* mortos neste líquido (CARVALHO et al., 2022). As manifestações clínicas da doença envolvem cefaleia, rigidez de nuca e febre, a tríade clássica de meningite. Ademais, turgidez visual, náuseas, vômitos, fraqueza muscular, ataxia, pneumonite eosinofílica, convulsões e paralisia facial são outros sintomas menos frequentes. A taxa de mortalidade é de 3% (GUERRA, 2018).

O tratamento para a doença consiste basicamente no uso de antihelmínticos e corticoides para contenção da inflamação. Fármacos como prednisona, albendazol, dexametasona e cetfriaxona são comumente utilizados (CARVALHO et al., 2022; COWIE, 2017).

O parasita *Angiostrongylus costaricensis* adulto também possui corpo filiforme (Figura 3), porém a extremidade anterior é levemente arredondada, enquanto a posterior é afilada. As fêmeas, mais robustas que os machos, possuem extremidade posterior ligeiramente curvada ventralmente, com aberturas da vulva e do ânus. Já os machos possuem uma bolsa copulatória contendo a cloaca e duas espículas (Figura 4) (REBELLO et al., 2013).

Figura 3. *Angiostrongylus costaricensis* (Adaptado de Rebello, 2013)

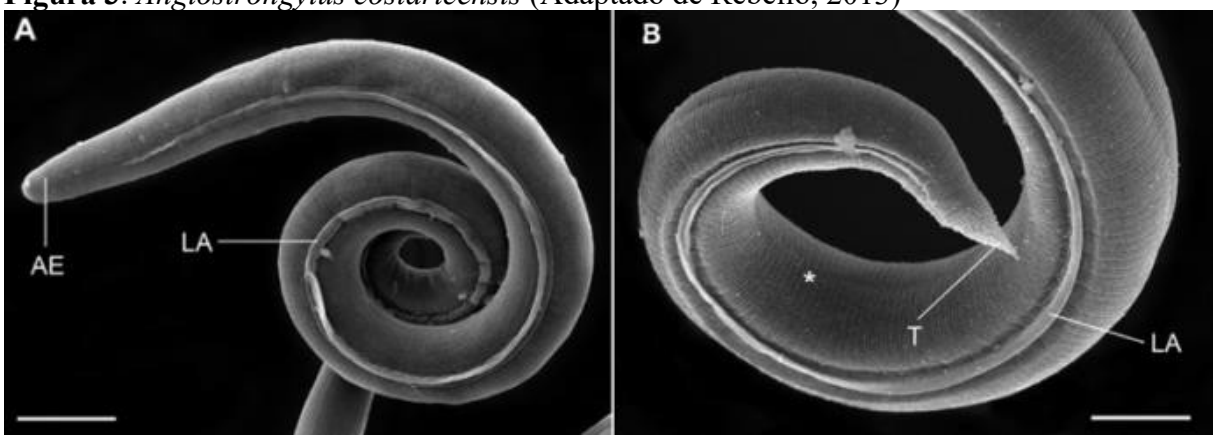

Na imagem A pode-se ver: (AE) - extremidade anterior; (LA) – asa lateral. Na imagem B pode-se ver: (T) – cauda

DOI: 10.51161/convesp2024/29904

Figura 4. Extremidades posteriores de macho e fêmea de *Angiostrongylus costaricensis* (Adaptado de Rebello, 2013)

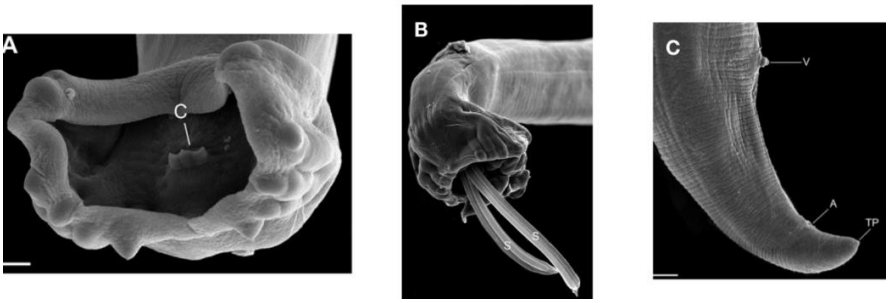

Na imagem A pode-se ver: bolsa copulatória com (C) - cloaca. Na imagem B pode-se ver: bolsa copulatória com (S) – espículas. Na imagem C pode-se ver: (V) – vulva; (A) – ânus; (TP) – projeção ao final da cauda.

Os hospedeiros definitivos e intermediários do *Angiostrongylus costaricensis* são semelhantes aos do *A. cantonensis*, sendo eles roedores e gastrópodes, respectivamente. No entanto, o percurso para a conclusão do ciclo é diferente (Figura 5). Aós a ingestão de lavas L3 pelos hospedeiros definitivos, essas larvas são liberadas no estômago, onde penetram a mucosa gastrointestinal e podem seguir dois caminhos para seu desenvolvimento. O primeiro e mais comum é denominado curso infático-venoso-arterial. Neste, as larvas alcançam as circulações linfáticas e arteriais, por onde migram e realizam mudas até chegarem nas artérias mesentéricas ou ileocecais. (ROJAS et al., 2021) Nessas artérias ocorre a cópula e a postura dos ovos os quais eclodem em larva L1 na mucosa intestinal, a qual é irrigada por estas artérias colonizadas pelos parasitos. Após a eclosão, as larvas L1 são liberadas no lúmen intestinal e, então, no ambiente juntamente às fezes do roedor infectado. Essas fezes são ingeridas pelos hospedeiros intermediários e, em seus organismos, ocorre a muda de L1 até L3 para que o ciclo seja finalizado e reiniciado (ROJAS et al., 2021).

O segundo caminho de migração é denominado curso venoso. Neste, as larvas L3 atravessam a mucosa gastrointestinal e alcançam as veias mesentéricas, por onde seguem até o fígado através da veia porta hepática e seus ramos, onde ocorre a maturação até a fase adulta (ROJAS et al., 2021). Os ovos postos não são liberados no ambiente, impedindo que o ciclo se complete. No entanto, esses ovos podem formar granulomas intra-hepáticos ou podem ser embolizados até o pulmão, resultando em problemas de saúde para o hospedeiro (ROMERO-ALEGRÍA et al., 2014).

Figura 5. Ciclo de vida de *Angiostrongylus costaricensis* (Adaptado de Rojas, 2021) A – Curso linfático-venoso-arterial B – Curso venoso

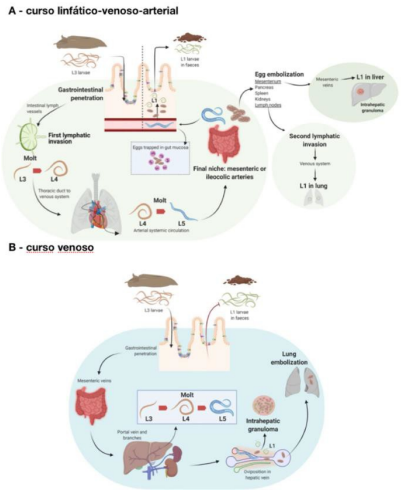

DOI: 10.51161/convesp2024/29904

Assim como ocorre com o *A. cantonensis,* os humanos também são hospedeiros acidentais do *Angiostrongylus costaricensis (*ROJAS et al., 2021). Os homens são infectados a partir da ingestão de larvas L3 presentes em alimentos mal higienizados, o que pode levar à ocorrência de angiostrongilíase abdominal. Nestes casos o curso linfático-venoso-arterial também é o mais comum. Tanto os ovos quanto as larvas induzem forte resposta inflamatória na mucosa íleocecal, o que gera reações granulomatosas eosinofílicas e, então, estenose intestinal. Os sintomas apresentados são mal-estar, dores abdominais, vômitos, diarreia e constipação. Ainda não há na literatura um tratamento eficaz para a angiostrongilíase abdominal. Diversos antiparasitários já foi testado, mas suas eficácias não foram comprovadas. Acredita-se que o mais indicado para casos agudos seja a correção cirúrgica da isquemia intestinal (GUTIÉRREZ-ESPELETA, 2019). Casos de acometimento extraintestinais são muito raros e não há dados sobre os índices de mortalidade (ROMERO-ALEGRÍA et al., 2014).

4 CONSIDERAÇÕES FINAIS

Considerando os ciclos de vida, ação no organismo humano e distribuição geográfica conclui-se que infecções causadas pelo *Angiostrongylus cantonensis* são de maior importância zoonótica mundialmente. Enquanto o *Angiostrongylus costaricensis* está presente nas Américas, o *A. cantonensis* é encontrado em cinco dos seis continentes (GUERRA, 2018).

Ademais, o acometimento das meninges e do encéfalo é de maior gravidade quando comparado a acometimentos gastrointestinais. No entanto, a literatura referente ao *A. costaricensis* ainda é muito escassa, sendo necessário maiores investimentos no estudo deste parasito. Haja vista que ambos os helmintos têm roedores silvestres e domésticos como hospedeiros definitivos, o papel do Médico Veterinário no controle da zoonose através de políticas de saúde única é imprescindível.

REFERÊNCIA BIBLIOGRÁFICA

CARVALHO M.S.N et al. Epidemiological, clinical and laboratory aspects os *Angiostrongylus cantonensis* infection: an integrative review. **Brazilian Journal of Biology,** 2022, v.82.

COWIE RH. *Angiostrongylus cantonensis:* Agent of a Sometimes Fatal Globally Emerging Infectious Disease (Rat Lungworm Disease). **ACS Chem Neurosci.** v. 8, p. 2102-2104. Set 2017.

GUERRA H.M.M.S. **Frequência, aspectos parasitológicos e morfológicos da infecção por *Angiostrongylus cantonensis* (Chen 1935) (nematoda, Angiostrongylidae) em roedores sinantrópicos no estado de Pernambuco.** Tese (Doutorado em Biociência Animal) – Universidade Federal Rural de Pernambuco, Departamento de Morfologia e Fisiologia Animal. Recife, 2018.

GUTIÉRREZ-ESPELETA G; PÁEZ R; ARIAS-ECHANDI M.L. *Angiostrongylus costaricensis*, un parásito neotropical cuyo diagnóstico y tratamiento siguen siendo controversiales. **Revista de Biología Tropical** v.67, n.2, p.159-163, San José, Abr 2019.

REBELLO K.M. et al. Morphological aspects of *Angiostrongylus costaricensis* by light and scanning electron microscopy. **Acta Tropica** v.127, p.191-198, Mai 2013.

ROJAS et al. Abdominal angiostrongyliasis in the Americas: fifty years since the discovery of

a new metastrongylid species, *Angiostrongylus costaricensis*. **Parasites Vectors** 14:374, Jul 2021.

ROMERO-ALEGRÍA A. et al. *Angiostrongylus costaricensis*: Systematic Review of Case Reports. **Advances in Infectious Diseases** v. 4, p-36-41, Mar 2014.

SPRATT D.M. Species of *Angiostrongylus* (Nematoda: Metastrongiloidea) in wildlife: a review. **International Journal for Parasitology: Parasites and Wildlife.** Austrália, v. 4, n. 3, p. 178- 189, Ago 2015.

THIENGO S.C. et al. *Angiostrongylus cantonensis* and rat lungworm disease in Brazil. **Hawaii J Med Public Health** v.72, n.6, suppl.2, p.18-22, Jun 2013.

DOI: 10.51161/convesp2024/29904