HEMANGIOSSARCOMA ASSOCIADO A DERMATITE SUPURATIVA PROFUNDA EM CÃO - RELATO DE CASO

NAIURY MATOS DE OLIVEIRA, ANA VITÓRIA ALVES-SOBRINHO, ANTÔNIO CARLOS SEVERINO NETO, DIRCEU GUILHERME DE SOUZA RAMOS, KLAUS CASARO SATURNINO

RESUMO

Introdução: Os hemangiossarcomas (HSA) são neoplasias de células endoteliais vasculares sanguíneas. Originam-se, por sua vez, a partir da transformação de células endoteliais periféricas maduras, embora possam surgir também de células progenitoras da medula óssea, que sofrem maturação desregulada. **Objetivo:** O presente estudo tem por objetivo fornecer os achados morfológicos microscópicos e macroscópicos de um hemangiossarcoma com dermatite supurativa profunda, diagnosticado em um cão sem raça definida (SRD). **Materiais e métodos:** Uma paciente canina, fêmea, sem raça definida e de pelagem branca e marrom, foi apresentada para consulta no Hospital Veterinário da Universidade Federal de Jataí, Goiás. Durante o exame clínico, foi identificado um nódulo na M4 esquerda de aproximadamente 3 cm de diâmetro, ulcerado, não pigmentado e de consistência firme. Os achados determinaram a realização de uma biópsia incisional e encaminhamento para avaliação histopatológica junto ao Laboratório de Patologia Veterinária da Universidade Federal de Jataí, Goiás. As amostras foram fixadas em formol 10% tamponado e processadas pelas técnicas de rotina, com inclusão em parafina, cortes em 5 micras e coloração em hematoxilina e eosina (HE). As lâminas foram então, analisadas em microscopia de campo claro. **Resultados:** Macroscopicamente, a amostra ostentava tegumento contendo glândula mamária, com aproximadamente 8x6 cm de comprimento em seus maiores eixos, sendo revestido por pele ulcerada focalmente. Ao corte, observou-se massa expansiva, invasiva, sem margens definidas, de coloração branca e áreas enegrecidas, e aspecto maciço. Os achados microscópicos, por sua vez, revelaram que o tecido tegumentar exibia subcutâneo com unidades mamárias difusa e discretamente hiperplásicas, mas sem alterações atípicas, embora ostentassem uma secreção luminal. Observou-se uma grande área com hipercelularidade, associada a canais vasculares muito irregulares, sendo discretamente preenchidos por eritrócitos. Com base nos achados morfológicos, o diagnóstico foi definido como hemangiossarcoma associado a dermatite supurativa profunda. **Conclusão**: Hemangiossarcomas são neoplasias malignas que devem ser diferenciadas de outros processos neoplásicos semelhantes, especialmente quando acometem partes do corpo normalmente relacionadas a outros tipos tumorais, como neste relato. Sendo assim, o exame histopatológico, mais uma vez, demonstrou sua importância diagnóstica diferencial, esclarecendo a origem neoplásica e fornecendo importantes informações que contribuirão para melhor conduta terapêutica.

Palavras-chave: Células endoteliais; Histopatologia; Inflamação; Vasos sanguíneos; Tumor.

DOI: 10.51161/convesp2023/19818

1 INTRODUÇÃO

Os hemangiossarcomas (HSA) são neoplasias de células endoteliais vasculares sanguíneas (LAMERATO-KOZICHI *et al.,* 2006). Originam-se, por sua vez, a partir da transformação de células endoteliais periféricas maduras, embora possam surgir também de células progenitoras da medula óssea, que sofrem maturação desregulada (MULLIN & CLINFFORD, 2019). Dentre as espécies domésticas, ocorre com mais frequência em cães, menor frequência em gatos, e raramente em animais domésticos de grande porte (MEUTEN, 2017). Na espécie canina, o HSA compreende aproximadamente de 5% a 7% de todas as neoplasias malignas primárias não viscerais (SMITH, 2003). Em contrapartida, compreende apenas 2% de todas as neoplasias felinas (MULLIN & CLIFFORD, 2019). Os hemangiossarcomas ostentam potencial para o desenvolvimento em qualquer região do corpo, desde que possuam suprimento vascular necessário (MARCONATO *et al.,* 2019; TINSLEY, 2020). Portanto, são classificados em não viscerais e viscerais, dependendo da localização do tumor primário (TINSLEY, 2020). Em relação aos HSA viscerais, relata-se maior acometimento do baço, além de pulmões, rins, retroperitonio, músculos e ossos (MULLIN & CLINFFORD, 2019). Os não viscerais, entretanto, estão mais frequentemente em tecidos cutâneos, podendo acometer o tecido subcutâneo e tecidos musculares (NARDI *et al.,* 2023).

Os tumores de vasos sanguíneos com caráter maligno, normalmente exibem potencial metastático e disseminação rápida devido a associação vascular (GRIFFIN et al., 2021). As metástases abrangem até 80% dos pacientes caninos na apresentação clínica (SMITH, 2003). Contudo, os HSA cutâneos são menos agressivos, quando comparados com os viscerais, caracterizando-se com menor capacidade metastática (MEUTEN, 2017). A metástase, por sua vez, pode ocorrer por via hematogênica ou por implantação intracavitária após a ruptura do tumor (MULLIN & CLIFFORD, 2019). Além disso, os HSA podem ser encontrados na forma solitária, multifocalmente distribuídos nos órgãos, ou amplamente disseminados por metástase, sendo o fígado, omento, peritônio e pulmão os locais mais acometidos (MULLIN & CLIFFORD, 2019; GRIFFIN *et al.,* 2021). A exposição da luz solar e outras fontes de radiação tem sido associada ao desenvolvimento de tumores em áreas hipopigmentadas, corroborando para o desenvolvimento em raças com pelagem clara (SMITH, 2003).

Os sinais clínicos são inespecíficos e variáveis, entre sutis a graves, levando em consideração a localização, ocorrência de metástases e ruptura do tumor (MULLIN & CLIFFORD, 2019; GRIFFIN *et al.,* 2021). Os sinais clínicos incluem fraqueza, perda de peso, hiporexia, distensão abdominal, vômitos e dispneia (SMITH, 2003). Os HSA viscerais podem ser graves e levar ao óbito diante do colapso agudo e parada respiratória (GRIFFIN *et al.,* 2021). Os sinais clínicos de HSA metastáticos compreendem insuficiência cardíaca, claudicação e convulsões, dependendo do alcance da metástase (SMITH, 2003). Entretanto, os HSA não viscerais diferem quanto a sua localização, seja cutânea, subcutânea ou intramuscular, podendo apresentar-se como nódulos ou pápulas superficiais solitárias ou múltiplas, com coloração avermelhada a enegrecida e possível presença de sangramento na região tumoral (NARDI *et al.,* 2023). O diagnóstico do hemangiossarcoma é realizado por meio de biópsia e histopatologia, embora a citologia possa ser utilizada como teste de triagem (NARDI *et al.,* 2023). O tratamento consiste em cirurgia, seguida de quimioterapia intravenosa adjuvante (FINOTELLO *et al.,* 2015).

Neste contexto, o presente estudo tem por objetivo fornecer os achados morfológicos microscópicos e macroscópicos de um hemangiossarcoma com dermatite supurativa profunda, diagnosticado em um cão sem raça definida (SRD). O exame histopatológico, como método diagnóstico, foi realizado no Laboratório de Patologia e Parasitologia Veterinária da Universidade Federal de Jataí, Goiás, Brasil.

DOI: 10.51161/convesp2023/19818

2 RELATO DE CASO

Uma paciente canina, fêmea, sem raça definida e de pelagem branca e marrom, foi apresentada para consulta no Hospital Veterinário da Universidade Federal de Jataí, Goiás. Durante o exame clínico, foi identificado um nódulo na M4 esquerda de aproximadamente 3 cm de diâmetro, ulcerado, não pigmentado e de consistência firme. A citologia apresentou resultado sugestivo de processo inflamatório crônico ativo com envolvimento bacteriano. Os achados determinaram a realização de uma biópsia incisional e encaminhamento para avaliação histopatológica junto ao Laboratório de Patologia Veterinária da Universidade Federal de Jataí, Goiás. As amostras foram fixadas em formol 10% tamponado e processadas pelas técnicas de rotina, com inclusão em parafina, cortes em 5 micras e coloração em hematoxilina e eosina (HE). As lâminas foram então, analisadas em microscopia de campo claro.

3 DISCUSSÃO

Macroscopicamente, a amostra ostentava tegumento contendo glândula mamária, com aproximadamente 8x6 cm de comprimento em seus maiores eixos, sendo revestido por pele ulcerada focalmente. Ao corte, observou-se massa expansiva, invasiva, sem margens definidas, de coloração branca e áreas enegrecidas (Fig. 1A), e aspecto maciço. Os achados microscópicos, por sua vez, revelaram que o tecido tegumentar exibia subcutâneo com unidades mamárias difusa e discretamente hiperplásicas (Fig. 1B), mas sem alterações atípicas, embora ostentassem uma secreção luminal (Fig. 1C). Observou-se uma grande área com hipercelularidade, associada a canais vasculares muito irregulares, sendo discretamente preenchidos por eritrócitos e discreta a moderada presença de trabéculas conjuntivas. As células predominantes, portanto, apresentavam formato alongado, e que revestiam os canais vasculares, mas com moderado pleomorfismo, anisocariose e anisonucleólise (Fig. 1D). Figuras de mitose eram frequentes. A derme superficial, e profunda, exibiam severo e difuso infiltrado inflamatório neutrofílico envolvendo, inclusive, algumas unidades mamárias. Com base nos achados morfológicos, o diagnóstico foi definido como hemangiossarcoma associado a dermatite supurativa profunda.

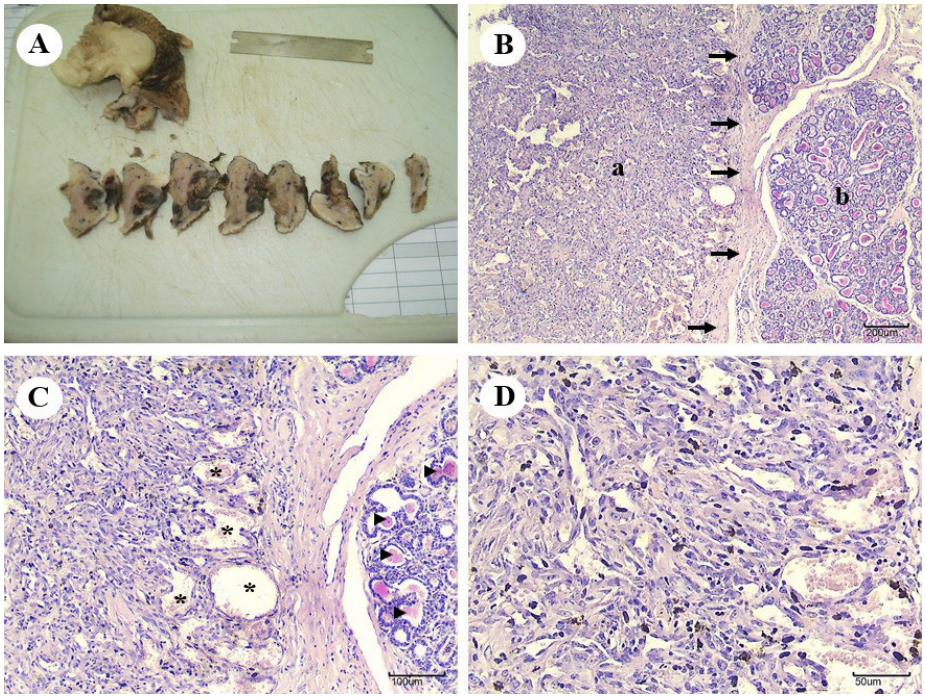

DOI: 10.51161/convesp2023/19818

Figura 1 - Macro e microscopia de hemangiossarcoma em cão. (A) Amostra parcialmente clivada demonstrando aspecto interno do tumor. Notar áreas escurecidas, correspondendo à neoplasia embebida de sangue enegrecido pela ação do formol. (B) Imagem microscópica de pequeno aumento demonstrando a área neoplásica (a) e a glândula mamária (b), nitidamente separadas por trabécula conjuntiva (setas). HE, 4x. Barra=200µm. (C) Maior aumento da imagem B, evidenciando as cavitações (*) contendo hemácias na área neoplásica, e secreção na porção glandular (cabeça da seta). HE, 10x. Barra=100µm. (D) Maior aumento de C, demonstrando hiperplasia das células endoteliais atipicamente, com pleomorfismo e anisocariose moderada. HE, 20x. Barra=50µm.

Considerando a espécie da paciente como um fator predisponente para a ocorrência da neoplasia, os cães são mais diagnosticados com HSA em comparação com outras espécies, apresentando uma prevalência de 0,3% a 2,0% (WARD *et al.,* 1994). Segundo Meuten (2017), o tumor é menos frequente em gatos e raros em grandes animais. Em cães, observa-se uma ocorrência de 5% de todos os tumores malignos primários não dérmicos, menos de 5% de todos os tumores dérmicos e aproximadamente 50% de todos os tumores esplênicos (GRIFFIN *et al.,* 2021). Em relação à raça do paciente, estudos mostraram números significativos da ocorrência de hemangiossarcomas em cães sem raça definida (SOARES *et al.,* 2017), como no presente relato. Em contrapartida, a literatura também retrata o Pastor Alemão como a raça mais predisposta, sendo mais propenso à morte associada à neoplasia (GRIFFIN *et al.,* 2021). Embora não tenha sido possível adquirir informações referentes à idade da paciente, os hemangiossarcomas são comumente encontrados em animais de meia-idade a idosos (MULLIN & CLINFFORD, 2019), como no presente caso.

Os hemangiossarcomas são neoplasias malignas originárias do endotélio vascular, variando de acordo com os sítios anatômicos (FLORES *et al.,* 2012). Embora o material era de glândula mamária, o tecido tumoral se originou em tecido vascular presente em pele clara. Diante disso, estudos descrevem que os HSA cutâneos podem estar associados à exposição solar, predispondo a um grau maior em cães com pelagem curta e, preponderantemente, de pele clara, surgindo principalmente em áreas do abdômen ventral e inguinal, corroborando com o presente relato (HARGIS *et al.,* 1992). Assim como no caso retratado, Ward *et al.* (1994), descreveram a presença de ulceração em hemangiossarcoma. Deste modo, considera-se a característica que os tumores malignos ostentam de um crescimento por expansão, acarretando na compressão de tecidos adjacentes e em possíveis ulcerações (WERNER, 2010). A presença de infecção e inflamação locais é constante em ulcerações cutâneas e, quando neoplasias provocam ulceração de pele, bactérias penetram no parênquima, podendo culminar em infecções locais ou sistêmicas (WERNER, 2010), como observado no presente relato.

4 CONCLUSÃO

Hemangiossarcomas são neoplasias malignas que devem ser diferenciadas de outros processos neoplásicos semelhantes, especialmente quando acometem partes do corpo normalmente relacionadas a outros tipos tumorais, como neste relato. Sendo assim, o exame histopatológico, mais uma vez, demonstrou sua importância diagnóstica diferencial, esclarecendo a origem neoplásica e fornecendo importantes informações que contribuirão para melhor conduta terapêutica. Além disso, por ser uma neoplasia maligna, o acompanhamento clínico e com exames complementares é de suma importância para o sucesso do tratamento, pois ao surgimento de recidiva, novas lesões podem ser tratadas ainda em fase inicial, melhorando o prognóstico.

DOI: 10.51161/convesp2023/19818

REFERÊNCIAS

DE NARDI, A. B.; GOMES, C. O. M. S.; FONSECA-ALVES, C. E.; PAIVA, F. N.; LINHARES, L. C. M.; CARRA, G. J. U.; HORTA, R. S.; SUEIRO, F. A. R.; JARK, P. C.; NISHIYA, A. T.; VASCONCELLOS, C. H. C.; UBUKATA, R. BATSCHINSKI, K.; SOBRAL, R. A.; FERNANDES, S. C.; BIONDI, L. R.; STREFEZZI, R. F.; MATERA, J. M.; RANGEL, M. M. M.; ANJOS, D. S.; et al. Diagnosis, Prognosis, and Treatment of Canine Hemangiosarcoma: A Review Based on a Consensus Organized by the Brazilian Association of Veterinary Oncology, ABROVET. **Cancers**, v. 15, n. 7, p. 1-36, 2023.

FINOTELLO, R.; STEFANELLO, D.; ZINI, E.; MACONATO, L. Comparison of doxorubicin-cyclophosphamide with doxorubicin-dacarbazine for the adjuvant treatment of canine hemangiosarcoma. **Veterinary and Comparative Oncology**, v. 15, n. 1, p. 25–35, 2015.

FLORES, M. M.; PANZIERA, W.; KOMMERS, G. D.; IRIGOYEN, L. F.; BARROS, C. S. L.; FIGHERA, R. A. Epidemiological and pathological aspects of hemangiosarcoma in dogs: 40 cases (1965-2012). **Pesquisa Veterinária Brasileira**, v. 32, n. 12, p. 1319-1328, 2012.

GRIFFIN, M. A.; CULP, W. T. N.; REBHUN, R. B. Canine and feline haemangiosarcoma. **Veterinary Record**, v. 189, n. 9, p. 1-13, 2021.

HARGIS, A. M.; IHRKE, P. J.; SPANGLER, W. L.; STANNARD, A. A. A Retrospective Clinicopathologic Study of 212 Dogs with Cutaneous Hemangiomas and Hemangiosarcomas. **Veterinary Pathology**, v. 29, p. 316-328, 1992.

LAMERATO-KOZICKI, A. R.; HELM, K. M.; JUBALA, C. M.; CUTTER, G. C.; MODIANO, J. F. Canine hemangiosarcoma originates from hematopoietic precursors with potential for endothelial differentiation. **Experimental Hematology**, v. 34, p. 870–878, 2006.

MARCONATO, L.; CHALFON, C.; FINOTELLO, R.; POLTON, G.; VASCONI, M. E.; ANNONI, M.; STEFANELLO, D.; MESTO, P.; CAPITANI, O.; AGNOLI, C.; AMATI, M.; SABATTINI, S. Adjuvant anthracycline-based vs metronomic chemotherapy vs no medical treatment for dogs with metastatic splenic hemangiosarcoma: A multi-institutional retrospective study of the Italian Society of Veterinary Oncology. **Veterinary and Comparative Oncology.** p. 1-8, 2019.

MEUTEN, D.J. Tumors in domestic animals. Nova Jersey: John Wiley & Sons, 2017. 989p.
MULLIN, C.; CLIFFORD, A. C. Miscellaneous Tumors. *In:* VAIL, D. M.; THAMM, D. H.; LIPTAK, J. M. Withrow and MacEwen's Small Animal Clinical Oncology (Sixth Edition),

SMITH, A. N. Hemangiosarcoma in dogs and cats. **Veterinary Clinics of North America: Small Animal Practice***,* v. 33, n. 3, p. 533–552, 2003.

SOARES, N. P.; MEDEIROS, A. A.; SZABÓ, M. P. J.; GUIMARÃES, E. C.; FERNANDES, L. G.; SANTOS, T. R. Hemangiomas and Hemangiosarcomas in Dogs: Retrospective Study of 192 Cases (2002-2014). **Ciência Animal Brasileira**, v. 18, p. 1-10, 2017.

TINSLEY, A. Canine Hemangiosarcoma: A Certainly Less Than Ideal, Very Ugly Cancer. **Preprints.org,** 2020.

WARD, H.; FOX, L. E.; CALDERWOOD-MAYS, M. B.; HAMMER, A. S.; COUTO, C. G. Cutaneos Hemangiosarcoma in 25 Dogs: A Retrospective Study. **Journal of Veterinary Internal Medicine,** v. 8, n. 5, p. 345-348, 1994.

WERNER, P. R. Patologia Geral Veterinária Aplicada. **Roca**, p. 384, 2011.

DOI: 10.51161/convesp2023/19818