 DOI: 10.51161/convesp/6423

PRIMEIRA OCORRÊNCIA DE ESPOROTRICOSE CANINA NO ESTADO DO PIAUÍ – RELATO DE CASO

RESUMO

Introdução: a esporotricose é uma micose subcutânea causada por fungos dimórficos do gênero *Sporothrix spp.*, sendo muito comum a infecção de gatos e raro o acometimento de cães. Logo, esse trabalho tem como objetivo, relatar pela primeira vez um caso de esporotricose canina ocorrido no estado do Piauí (Teresina-PI), dado a importância da enfermidade na clínica médica de cães e gatos e também na saúde pública, visto que a esporotricose é considerada uma zoonose. **Materiais e métodos:** as informações relacionadas ao caso clinico, foram obtidas por meio dos dados fornecidos pelo clínico veterinário responsável. A seleção do referencial teórico ocorreu por meio de pesquisa de artigos científicos atualizados em plataformas digitais. **Relato de caso:** o paciente apresentava lesões granulomatosas e crostosas na região nasal e próximo a rima labial superior direita. O cão já havia sido diagnosticado anteriormente com leishmaniose visceral canina. O animal foi submetido ao exame citológico da pele. Devido à presença de leveduras compatíveis com *Sporothrix spp.* na citologia de pele, associado ao padrão das lesões, suspeitou-se de esporotricose. O cão foi tratado por 60 dias com itraconazol e cetoconazol. Após os dois meses de tratamento, o cão respondeu de forma satisfatória, sendo observado regressão total das lesões e repilamento de toda a área afetada. **Discussão**: o fato deste animal encontrar-se imunossuprimido pela leishmaniose, associado a virulência do agente envolvido, acarretou na manifestação clínica da doença e também na intensa multiplicação do fungo nas lesões. **Conclusão:** o trabalho foi de extrema importância para agregar dados à epidemiologia da esporotricose, bem como revisar e orientar as formas de diagnóstico e tratamento para esta dermatopatia fúngica.

Palavras-chave: Dermatopatia fúngica; fungo; *Sporothrix spp*.; zoonose.

ABSTRACT

Introduction: sporotrichosis is a subcutaneous mycosis caused by dimorphic fungi of the genus Sporothrix spp., being very common in cats and rare in dogs. Therefore, this work aims to report for the first time a case of canine sporotrichosis that occurred in the state of Piaui (Teresina-PI), given the importance of the disease in the medical clinic of dogs and cats and also in public health, since sporotrichosis is considered a zoonosis. **Materials and methods:** information related to the clinical case was obtained through data provided by the responsible veterinarian. The selection of the theoretical framework took place through a search for updated scientific articles on digital platforms. **Case report:** the patient had granulomatous and crusted lesions in the nasal region and close to the upper right lip. The dog had previously been diagnosed with canine visceral leishmaniasis. The animal was submitted to cytological examination of the skin. Due to the presence of yeasts compatible with Sporothrix sp. on skin cytology, associated with the pattern of lesions, sporotrichosis was suspected. The dog was treated for 60 days with itraconazole and ketoconazole. After two months of treatment, the dog responded satisfactorily, with total regression of the lesions and hair removal of the entire affected area. **Discussion:** The fact that this animal was immunosuppressed by leishmaniasis, associated with the virulence of the agent involved, resulted in the clinical manifestation of the disease and also in the intense multiplication of the fungus in the lesions. **Conclusion:** the work was extremely important to add data to the epidemiology of sporotrichosis, as well as review and guide the forms of diagnosis and treatment for this fungal skin disease.

Key Words: Fungal dermatopathy; fungus; *Sporothrix spp*.; zoonosis.

 DOI: 10.51161/convesp/6423

1 INTRODUÇÃO

A esporotricose é uma micose subcutânea de caráter zoonótico causada por fungos dimórficos do gênero *Sporothrix*, que atualmente é composto por seis espécies crípticas, sendo o *Sporothrix brasiliensis* a espécie mais frequente e mais patogênica para humanos e animais no Brasil (BRILHANTE *et al*., 2016; RODRIGUES *et al*., 2013).

Os fungos do gênero *Sporothrix* possuem uma distribuição cosmopolita, sendo frequentemente encontrados em regiões de clima quente (tropical e subtropical), de forma saprófita na vegetação (espinhos, feno, palha, musgo, madeira) e em solos ricos em matéria orgânica em decomposição (PIRES 2017; MARCEDO-SALES *et al*., 2018).

O agente causador da esporotricose é um fungo dimórfico termorregulável, que em vida parasitária, no tecido dos hospedeiros, cresce como levedura, adquirindo uma forma ovoide, arredondada ou de charuto. Quando presente no meio ambiente a 25ºC, o fungo cresce na forma micelial, com hifas delgadas, septadas e ramificadas, com aglomerados de conídeos (LARSSON, 2011; BARRETO, 2018).

Diferentemente do que ocorre nos felinos, a esporotricose menos frequente em cães (GREMIÃO *et al*. 2017). Nos cães, a transmissão da esporotricose ocorre através da inoculação do *Sporothrix spp*., quando esses animais entram em contato com espinhos ou lascas de madeira presente no solo contaminado pelo fungo, sendo assim os cães de caça os mais acometidos. A infecção pode estar ainda associada ao contato com gatos infectados, que em algumas circunstâncias são provenientes do ambiente domiciliar (VIANA *et al*., 2017).

Em cães, a esporotricose se manifesta mais comumente como lesões cutâneas (úlceras e nódulos) na cabeça, incluindo orelha e focinho, e tórax, não apresentando prurido e nem sinais de dor, sendo difícil encontrar a forma leveduriforme do fungo no exsudato das lesões cutâneas, estando geralmente os animais em bom estado geral e imunocompetente (SCHUBACH, 2012; SERAFINA, 2019).

Este trabalho tem como objetivo relatar o primeiro caso de esporotricose canina do estado do Piauí, ocorrido no município de Teresina e contribuir, a partir deste relato, com os dados epidemiológicos da esporotricose no país.

2 MATERIAIS E MÉTODOS

O presente trabalho relata um caso de esporotricose canina, ocorrido no município de Teresina, PI, em março de 2020, em um centro veterinário particular. As informações relacionadas ao caso clinico, foram obtidas por meio dos dados fornecidos pela médica veterinária responsável. Os exames complementares do paciente foram submetidos a uma análise minuciosa, afim de correlacionar os exames ao quadro geral do paciente. Posteriormente foram catalogadas e arquivadas todas as fotos registradas durante o tratamento da doença.

A construção do referencial teórico ocorreu por meio de pesquisa em artigos científicos atualizados nas plataformas digitais: Periódicos CAPES, Google Acadêmico e PubMed.

3 RELATO DE CASO

O animal envolvido no caso tratava-se de um cão, de três anos e oito meses de idade, da raça Jack Russeel Terrier, com 8 Kg. O tutor se queixava de lesões e “feridas” crostosas na região do focinho do animal. Na anamnese foi relatado que o cão, encontrava-se alojado em um

 DOI: 10.51161/convesp/6423

ambiente com jardim e em contato com outros animais. Meses antes, o cão havia sido diagnosticado com Leishmaniose Visceral Canina (LVC), confirmada por meio de reação em cadeia de polimerase em tempo real (PCR real time), de material coletado em sua medula óssea. Durante o atendimento do paciente, foi realizado a limpeza das lesões, com a remoção das crostas e a debridagem (Figura 1).

Figura 1. Lesões em região nasal (círculo amarelo) e labial (seta branca) do animal após a limpeza com remoção das crostas e debridagem do granuloma.

O canino foi submetido a exame físico de rotina que revelou temperatura, frequência cardíaca e respiratória dentro da normalidade. Ao exame dermatológico, observou-se que o paciente apresentava lesões granulomatosas e crostosas na região nasal e próximo a rima labial superior direita. Diante das alterações cutâneas encontradas, foi realizado a citologia de pele como exame complementar. O material das lesões foi coletado com swab estéril, sendo em seguida, transferido para lâmina de microscópio, por meio de rolamento suave sobre a mesma. As lâminas foram encaminhadas para o laboratório para serem coradas com o panótico rápido.

Enquanto se chegava ao resultado da citologia, o cão foi tratado com uma pomada a base de sulfato de neomicina, nistatina, dexametasona, benzocaína, (Neodexa Creme), através da aplicação de uma fina camada do produto sobre as lesões, duas vezes ao dia.

Cinco dias após a primeira consulta, a análise citológica evidenciou inúmeros neutrófilos íntegros e degenerados (acima de 40/campo), macrófagos e mastócitos. Coexistia também, a presença de leveduras arredondadas, basofílicas e com a presença de um halo (Figura 2), sugestivos de *Sporothrix spp.* (de 25 a 40/campo).

 DOI: 10.51161/convesp/6423

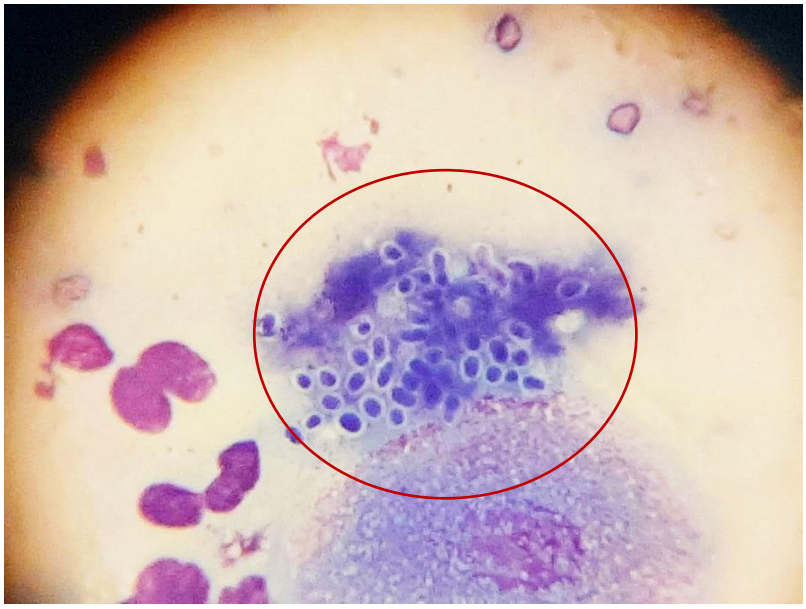

Figura 2. Lâmina observada em aumento de 100X, evidenciando neutrófilos íntegros e degenerados, macrófagos, mastócitos, leveduras arredondadas, basofílicas, com halo, sugestivos de *Sporothrix spp.* (círculo vermelho).

Devido à presença de leveduras compatíveis com *Sporothrix spp.* associada ao padrão das lesões, suspeitou-se de esporotricose. Posteriormente ao resultado da citologia, iniciou-se a terapia antifúngica com Itraconazol (ITL® 50mg - uma cápsula, a cada 12 horas por 60 dias consecutivos) e cetoconazol creme, (passando uma fina camada do produto sobre as lesões, três vezes ao dia por 60 dias). O proprietário foi advertido da possibilidade de contágio pelo caráter zoonótico da doença e orientado para a adoção de práticas de prevenção da doença. Foi recomendado também a cultura fúngica para a confirmação de esporotricose, bem como exames hematológicos gerais do paciente. Apesar das recomendações que foram repassadas ao tutor sobre a importância da cultura fúngica, o mesmo optou por não custear o exame.

Após os dois meses de tratamento, o cão respondeu de forma satisfatória (Figura 3), sendo observado regressão total das lesões e repilamento de toda a área afetada.

Figura 3. Animal após o fim do tratamento, com regressão total das lesões (setas brancas).

 DOI: 10.51161/convesp/6423

4 DISCUSSÃO

Neste trabalho, o relato de caso de esporotricose em um cão foi bastante relevante, visto que em cães a esporotricose é considerada incomum e rara (GONSALES *et al*., 2015), sendo a primeira vez que um caso do esporotricose canina é relatado oficialmente no estado do Piauí. GREMIÃO *et al*. (2017), destaca que a esporotricose tem maior incidência nas regiões sul e sudeste do Brasil, principalmente nos estados do Rio de Janeiro, São Paulo e Rio Grande do Sul. Entretanto, apesar da carência de estudos, a esporotricose já foi relatada em outros estados do Nordeste brasileiro como: Rio Grande do Norte, Paraíba, Alagoas e Pernambuco (SILVA *et al.*, 2018), e a partir do presente relato, também no Piauí.

Animais que são expostos a solos contaminados com *Sporothrix spp*. são mais susceptíveis a esporotricose. Outros fatores de risco são o contato com animais já infectados, principalmente gatos, e a imunossupressão (GRAM; PARISER, 2015). De acordo com os dados da anamnese, o animal do presente estudo tinha acesso a jardins, locais de solo rico em matéria orgânica, e tinha tido contato com outros cães e gatos. O cão também já fora diagnosticado com leishmaniose visceral canina, uma doença que segundo SILVEIRA *et al*. (2021) compromete as células de defesas dos animais, comprometendo a sua imunidade. Estes fatores predisponentes podem ter levado o animal a contrair a esporotricose, mesmo sendo uma doença incomum no estado do Piauí.

Os cães imunocompetentes geralmente possuem uma baixa carga de leveduras em suas lesões cutâneas e a doença se apresenta na forma cutânea ou linfocutânea (SERAFINA, 2019). No caso em questão, o animal apresentava de 25 a 40 estruturas leveduriformes do *Sporothrix sp.* por campo, mostrando uma alta carga de leveduras. Provavelmente, o fato deste animal encontrar-se imunossuprimido pela leishmaniose, associado a virulência do agente envolvido, desencadeou além da manifestação da doença, uma intensa multiplicação do fungo nas lesões.

Vale destacar ainda que o cão se apresentava como um potencial fonte zoonótica de infecção para seus tutores, devido a grande quantidade de formas leveduriformes do fungo nas lesões e o contato direto do animal com seus donos, isto porque, segundo SILVIA *et al*. (2018) no ciclo zoonótico da esporotricose, os gatos são os que geralmente apresentam um elevado potencial de transmissão da doença, em virtude da elevada carga de leveduras nas lesões.

O diagnóstico da esporotricose foi dado a partir da realização da citologia de pele em que foram observadas as formas leveduriformes do *Sporothrix sp*., bem como o padrão das lesões no animal e o histórico do paciente.

Mesmo importante na rotina clínica, a citologia de pele pode gerar diagnósticos errôneos, pois outros microrganismos podem ser confundidos com os fungos do gênero *Sporothrix sp*. incluindo as formas não encapsuladas de *Cryptococcus neoformans* e *Histoplasma capsulatum* (GREENE, 2015). Além disso, embora apresentando um baixo custo e acelerando o começo do tratamento, a citologia de pele é um método diagnóstico pouco sensível em equinos e cães pela baixa infestação nas lesões (LASSON, 2016; BARRETO, 2018).

Nos cães e demais espécies, o meio de diagnóstico considerado padrão ouro, é a cultura fúngica, onde é realizado o isolamento do agente causador da esporotricose, em meio de cultura (MIRANDA, 2013; ARENAS, 2018).

O tratamento da esporotricose é feito a base de antifúngicos, principalmente os azólicos, com tempo mínimo de tratamento de noventa dias, estendendo-se por mais um mês após a remissão das lesões ou de acordo com as necessidades do paciente (RIPOL et al., 2013). O principal antifúngico utilizado é o itraconazol, por ter melhores resultados e menores reações adversas, principalmente em gatos (GREMIÃO *et al*. 2014). Para o tratamento do animal do

 DOI: 10.51161/convesp/6423

relato, utilizou-se por sessenta dias o itraconazol, visto que o medicamento utilizado, prescrevia em sua posologia uma média de 20 dias para os tratamentos para doenças fúngicas e a extensão do tempo de tratamento, ao critério do médico veterinário, em caso de pacientes com lesões mais graves. O tratamento também progrediu de forma satisfatória pelo fato de o cão receber também o tratado para a Leishmaniose visceral.

5 CONCLUSÃO

Devido à falta de relatos de esporotricose no estado, esse trabalho foi de extrema relevância para agregar dados à epidemiologia das doenças fúngicas em animais, bem como orientar e revisar as formas de diagnóstico e tratamento para a esporotricose.

Vale apontar ainda que mesmo sendo um método bastante útil, a citologia de pele das lesões de esporotricose deve ser acompanhada de cultura fúngica para o isolamento do agente causador e a confirmação do diagnóstico.

Por ser uma área endêmica de leishmaniose visceral canina (LVC), no Piauí algumas doenças que se manifestam em estado de imunossupressão, como a esporotricose em cães, podem ser consideradas como diferencial em patologias com lesões cutâneas.

Destaca-se também que o tratamento das dermatopatias fúngicas, como a esporotricose, geralmente é bastante longo e continuado mesmo após a remissão dos sinais clínicos. Desta forma, é importante que os tutores não abandonem o tratamento.

REFERÊNCIAS

ARENAS, R.; SANCHEZ-CARDENAS, C. D.; RAMIREZ-HOBAK, L.; RUIZ ARRIAGA, L. F.; VEGA MEMIJE, M. E. Sporotrichosis: from KOH to molecular biology. **Journal of Fungi,** v. 4, n. 2, p. 1-10, 2018.

BARRETO, Nicole Borba Menna. **Esporotricose no Distrito Federal: descrição de casos**. 2018. 55 p., il. Trabalho de Conclusão de Curso (Bacharelado em Medicina Veterinária) - Universidade de Brasília, Brasília, 2018.

BRILHANTE, R. S. N.; RODRIGUES, A. M.; SIDRIM, J. J.; ROCHA, M. F.; PEREIRA, S. A.; GREMIAO, I. D. F.; SCHUBACH, T. M. P.; DE CAMARGO, Z. P. In vitro susceptibility of antifungal drugs against Sporothrix brasiliensis recovered from cats with sporotrichosis in Brazil. **Medical Mycology**. v. 54, n. 3, p.275–279, 2016.

GONSALES F. F.; GUERRA J. M.; WASQUES D. G.; RÉSSIO R. A.; BRANDÃO P. E.; VILLARREAL L; Y. B. Esporotricose em cão Yorkshire Terrier na cidade de São Paulo, SP – Brasil: relato de caso. **Revista do Instituto Adolfo Lutz**, São Paulo, v. 74, n. 4, p. 453-457, 2015.

GRAM, W. D.; PARISER, M. Esporotricose. In: TILLEY, L. P.; SMITH JUNIOR, F.W. K. **Consulta Veterinária em 5 minutos Espécies Canina e Felina.** 5. ed. Barueri – Sp: Manole, 2015. p. 498.

GREENE, Craig E. **Doenças infecciosas em cães e gatos**. 4. ed. Rio de Janeiro, RJ: Guanabara Koogan, 2015, 1387 p.

GREMIÃO, I. D. F.; MENEZES, R. C.; SCHUBACH, T. M.; FIGUEIREDO, A. B.; 81 CAVALCANTI, M. C.; PEREIRA, S. A. Feline sporotrichosis: epidemiological and clinical aspects. **Medical Mycology**. v. 53, n. 1, p. 15–21, 2014.

GREMIÃO, I. D. F.; MIRANDA, L. H. M.; REIS, E. G.; RODRIGUES, A. M.; PEREIRA, S. A. Zoonotic Epidemic of Sporotrichosis: Cat to Human Transmission. **PLOS Pathogens**, v. 13, n. 1, p. 1-7, 2017.

LARSSON, C. E. Esprotricose: Sporotrichosis. **Brazilian Journal of Veterinary Research and Animal Science.** São Paulo, v. 48, n. 3, p.250-259, jun. 2011.

LARSSON, C.E. Dermatopatias fúngicas-Esporotricose. In: Larsson, C. E.; Lucas, R. **Tratado de Medicina Externa: Dermatologia Veterinária**. Interbook, 2016. p. 295-306.

MACEDO-SALES, P.A.; SOUTO, S.R.L.S.; DESTEFANI, C.A.; LUCENA, R.P.; MACHADO, R.L.D. Domestic feline contribution in the transmission of *Sporothrix* in Rio de Janeiro State, Brazil: a comparison between infected and noninfected populations. **BMC Veterinary Research**, v.14, n.1, 2018.

MIRANDA, L. H. M.; CONCEIÇÃO-SILVA, F.; QUINTELLA, L. P.; KURAIEM, B. P.; PEREIRA, S. A.; SCHUBACH, T. M. P. Feline sporotrichosis: Histopathological profile of cutaneous lesions and their correlation with clinical presentation. **Comparative Immunology, Microbiology and Infectious Diseases**, v. 36, n. 4, p. 425–432, 2013.

PIRES, C., Revisão de Literatura: esporotricose felina. **Revista de Educação Continuada em Medicina Veterinária e Zootecnia do CRMV-SP**, v. 15, n.1, p. 16-23, 2017.

RIPOLL, M. K.; TELES, A. J.; ARAUJO, M. D.; DE MORAES, T. P.; ALMEIDA, O. T. Á. V. I. A.; MARTINS, M. C. A. M. Avaliação do Isolamento de *Sporothrix spp*. em Diferentes Sítios Anatômicos de Felinos de Pelotas e Capão do Leão-Rs. In XXII Congresso de Iniciação Cientifica da Universidade de Pelotas[...] **Anais**. Pelotas: UFPEL, 2014, p.4.

RODRIGUES, Anderson Messias; DE HOOG, Sybren; DE CAMARGO, Zoilo Pires. Emergence of pathogenicity in the Sporothrix schenckii complex. **Medical Mycology**, v. 51, n. 4, p. 405-412, 2013.

SCHUBACH, T. M. P.; MENEZES, R. C.; WANKE, B. Sporotrichosis. In: GREENE, CE, editor. **Infectious Diseases of the Dog and** Cat. 4 ed. Philadelphia: Saunders Elsevier, p. 645-650. 2012.

SERAFINA, Bruna Mendes. **Esporotricose em cão: relato de caso**. 2019. 35 p., il. Trabalho de Conclusão de Curso (Bacharelado em Medicina Veterinária) – Universidade Federal de Santa Catarina, Curitibanos, 2019.

SILVA, G. M., HOWES, J. C. F., LEAL, C. A. S., MESQUITA, E. P., PEDROSA, C. M., OLIVEIRA, A. A. E., SILVA, L. B. G., MOTA, R. A. Surto de esporotricose felina na região

 DOI: 10.51161/convesp/6423

metropolitana do Recife. **Pesquisa Veterinária Brasileira**, Recife, v. 39, n. 9, p.1767-1771, 2018.

SILVA, J. N.; MIRANDA, L. H. M.; MENEZES, R. C.; GREMIÃO, I. D. F.; OLIVEIRA, R. V. C.; VIEIRA, S. M. M.; CONCEIÇÃO, S.; FERREIRO, L.; PEREIRA, S. A. Comparison of the Sensitivity of Three Methods for the Early Diagnosis of Sporotrichosis in Cats. **Journal of Comparative Pathology**, v. 160, n. 1, p. 72–78, 2018.

SILVEIRA N.S.D., MENDES E.M., PEREIRA M.L., TAVELA A.D.O., PATRICIA A., VEIGA M. & ZIMERMANN F.C. 2021. Leishmaniose visceral em cães. **Acta Scientiae Veterinariae**. v. 49, n. 1, p. 610-622, 2021.

VIANA, Paula Gonçalves et al. Successful Treatment of Canine Sporotrichosis with Terbinafine: Case Reports and Literature Review. **Mycopathologia**, v. 183, n. 2, p. 471-478, 2018.