III Congresso On-line Nacional de Clínica Veterinária de Pequenos Animais

EFEITOS DO USO DE FOSFATO DE TOCERANIB (PALLADIA®) SOBRE A QUALIDADE DE VIDA EM CÃES DIAGNOSTICADOS COM MASTOCITOMA CUTÂNEO

EDUARDA DE MEDEIROS MARCOLIN PINTO; JULIANA DA SILVA ANDRADE; TASSIANE DE OLIVEIRA CANDIDO; SHARMAYNE STEFFENON; CAMILLA FEDERIZZI VEDANA

RESUMO

O mastocitoma cutâneo é uma das principais neoplasias de cães, sendo mais frequentemente diagnosticado em animais idosos e o tratamento com Palladia® pode ser utilizado em casos recidivantes de grau II ou III. O objetivo deste artigo é revisar casos do uso de fosfato de toceranib (Palladia®) em cães com mastocitoma cutâneo recidivante de grau II ou III que foram atendidos por veterinárias oncologistas na Serra Gaúcha durante o período de 2020 a 2023 e mostrar seus benefícios. A pesquisa foi realizada revisando 24 prontuários de pacientes que fizeram uso de Palladia® e os resultados obtidos foram variados, sendo o tempo máximo de sobrevida observado de 1469 dias. De certo modo, a pesquisa feita para esse trabalho de conclusão de curso não foi totalmente finalizada; alguns dados importantes não foram obtidos, dificultando resultados mais fidedignos.

Palavras-chave: caninos; neoplasias; tratamentos; inibidores de tirosina quinase; sobrevida.

1 INTRODUÇÃO

Os mastocitomas são neoplasias adjacentes da mutação maligna dos mastócitos, que podem se apresentar nas formas cutânea e extracutânea, (Badaró et al., 2022; Crivellenti et al., 2023) representando um dos principais tumores diagnosticados em cães (Justo, 2013; Melo et al., 2013; Crivellenti et al., 2023). Tal doença oncológica é mais frequente em pacientes mais idosos (Albertus, 2011; Badaró et al., 2022). Algumas raças podem ser predispostas ao mastocitoma cutâneo, tais como: Boxer, Boston Terrier, Bulldog, Labrador Retriever, Beagle, Golden Retriever, Teckel e Sharpei (Albertus, 2011; Badaró et al., 2022; Badaró et al., 2022).

Essa neoplasia possui características bem variadas (Crivellenti et al. 2023), mas geralmente apresenta-se na forma de nódulos de pele, podendo ocorrer granuloma ou úlceras. O tumor pode ser de consistência macia ou firme e ter coloração diversa (Castilhos et al., 2022; Crivellenti et al., 2023).

A maneira mais eficaz de diagnosticar um mastocitoma é a partir da histopatologia (Amaral, 2019; Castilhos et al., 2022). A classificação histológica do mastocitoma é avaliada pela classificação de Patnaik, que divide os tumores em grau I, II e III; e pela classificação de Kiupel, que divide os mastocitomas em alto e baixo grau de malignidade. A terapêutica utilizada para o mastocitoma vai depender da classificação deste tumor (Albertus, 2011; UFSC, 2023).

DOI: 10.51161/clinvet2023/28995

O Palladia® é um inibidor de tirosina-quinase, sendo utilizado para o tratamento de mastocitomas cutâneos caninos recidivantes de grau II ou III (classificação de Patnaik) (Zoetis, 2023). Portanto, esse estudo objetiva mostrar que, mesmo em casos mais avançados do mastocitoma cutâneo em cães, ainda existem tratamentos que podem aumentar a taxa de sobrevida desses animais.

2 MATERIAIS E MÉTODOS

As informações aqui contidas foram coletadas em artigos acadêmicos, revistas, livros físicos e digitais, assim como outras pesquisas através da internet; além disso, foram revisados alguns casos de mastocitoma a qual a medicação fosfato de toceranib (Palladia®) foi utilizada como tratamento durante o período de 2020 e 2023 de veterinárias especializadas em oncologia, que fazem atendimento volante na Serra Gaúcha, em busca de dados referenciais: raça, idade, sexo, grau do mastocitoma, localização do nódulo, tratamento com Palladia®, tempo de sobrevida do animal.

A pesquisa foi determinada como quantitativa, buscando informações mais precisas, mesmo que de um menor número de casuísticas. Para isso, também esteve envolvida uma Médica Veterinária, professora e orientadora do presente trabalho de conclusão de curso.

Os dados finais foram separados de acordo com o tempo de sobrevida de cada animal, buscando monitorar suas expectativas de vida e possibilitar uma possível conclusão a esta pesquisa.

Os cães foram distribuídos em grupos etários quanto a suas características: raça, idade do diagnóstico e sexo. Em relação ao sexo, os animais foram considerados como machos ou fêmeas.

3 RESULTADOS E DISCUSSÃO

Assim como descrito na bula do Palladia® (2023), os animais aqui avaliados foram diagnosticados com mastocitomas recidivantes de Grau II ou III, com ou sem acometimento dos linfonodos. Dos 24 atendimentos a cães com mastocitoma cutâneo que foram tratados com Palladia®, 14 (58,3%) eram de mastocitomas de grau II e alto grau e 10 (41,6%) eram de mastocitomas de grau III e alto grau.

Os tumores foram localizados em diversas áreas do corpo, sejam eles nódulos únicos ou múltiplos. Os membros foram os locais mais afetados, o que difere da pesquisa de Albertus (2011), Amaral (2019) e de outros autores, que consideram o local mais afetado (50%) o tronco, regiões perineal, genital e inguinal. No presente trabalho, os membros foram responsáveis por 9 (33,3%) dos 27 nódulos totais; destes, 5 (55,5%) acometeram membros pélvicos e 4 (44,4%) os membros torácicos dos cães. Tronco, pescoço e tórax também foram localizações muito acometidas pelos nódulos de mastocitoma, onde cada uma dessas localizações foi responsável por 3 (11,1%) nódulos. Houve ainda a incidência de 2 (7,4%) nódulos em região de dígito e 2 (7,4%) nódulos no processo xifóide. Por fim, as regiões de cauda, cabeça, comissura labial, queixo e abdômen, foram as menos acometidas por nódulos de mastocitoma cutâneo, representando apenas 18,5% dos casos, com apenas 1 nódulo (3,7%) em cada uma dessas regiões; tais dados estão ilustrados na Tabela 1.

Tabela 1 - Localização tumoral dos mastocitomas

LOCALIZAÇÃO	QUANTIDADE
Membro pélvico	5

DOI: 10.51161/clinvet2023/28995

Membro torácico	4
Tronco	3
Pescoço	3
Tórax	3
Dígito	2
Processo xifóide	2
Cauda	1
Cabeça	1
Comissura labial	1
Queixo	1
Abdômen	1

Quanto à raça, 16 (66,6%) possuíam uma raça específica, a qual estão ilustradas no Gráfico 1. Assim como descrito por Albertus (2011), Badaró e colaboradores (2022), e outros autores, as raças mais acometidas dessa pesquisa foram Labrador (8,3%) e Beagle (8,3%), porém, tais raças estão empatadas com Shi-tzu (8,3%) e Pug (8,3%) na casuística, talvez pelo n baixo de casos estudados. Das outras raças acometidas no presente trabalho, são citadas pelos mesmo autores os cães Boxer, Bulldog e Golden Retriever, que apresentam apenas 1 (4,1%) caso cada; das raças não citadas pelos autores, houve ainda 1 (4,1%) caso de cada uma das seguintes raças: Yorkshire, Dachshund, Schnauzer e Chowchow. De qualquer modo, dos cães com mastocitoma cutâneo que foram tratados com Palladia, sua grande maioria (33,3%) era sem raça definida (SRD), que também são citados como maior acometimento pelos autores.

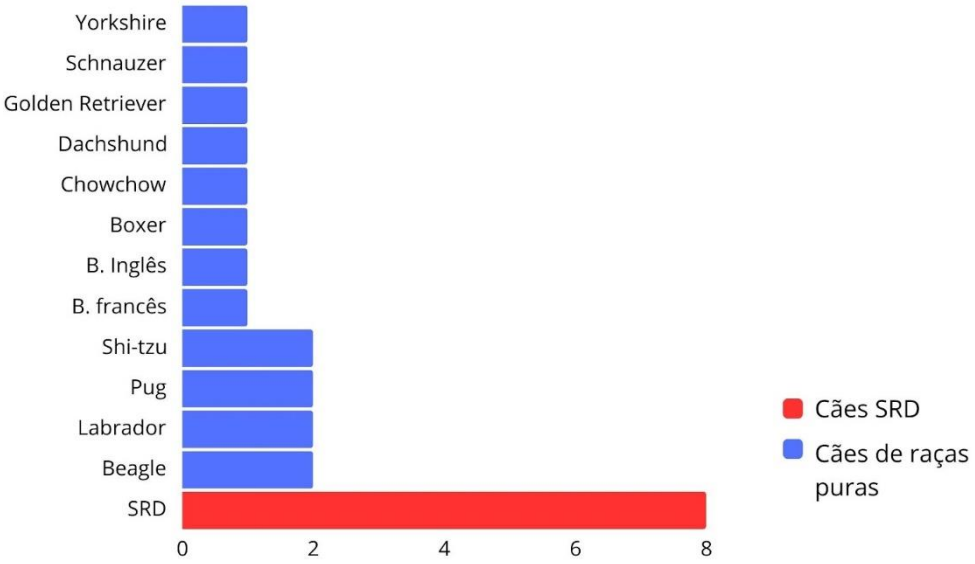

Figura 1 - Raças dos cães diagnosticados com Mastocitoma

Quanto à idade, 22 (91,6%) dos cães são considerados idosos (a partir de 7 anos), o que condiz com as informações descritas por Albertus (2011), Badaró e colegas (2022), além de

outros autores, que dizem que a incidência do mastocitoma cutâneo aumenta conforme o passar dos anos. Apesar disso, houveram 2 (8,3%) casos de cães adultos (entre 1 e 7 anos), sendo 1 (50%) deles com idade de 4 anos e 1 (50%) de 6 anos. A distribuição etária está ilustrada abaixo, no Gráfico 2.

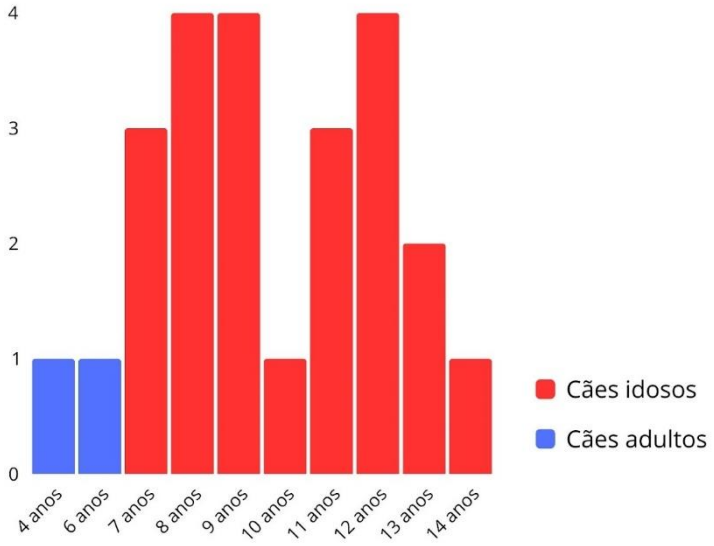

Figura 2 - Distribuição etária dos cães

Em relação ao sexo dos cães atendidos, 12 eram fêmeas e 12 machos, o que é uma confirmação da literatura, que diz não existir uma predisposição sexual para o mastocitoma cutâneo.

Dos 24 pacientes atendidos, 15 (62,5%) já foram à óbito e, destes, apenas 1 (4,1%) não possui registros de data de óbito; os outros 9 (37,5%) pacientes ainda estão vivos e em tratamento com Palladia®. Nesse caso, para avaliação de tempo de sobrevida com o uso da medicação, foram contabilizados apenas 14 (58,3%) cães. A sobrevida dos 14 animais foi contabilizada em dias, onde apenas 6 (42,8%) casos ultrapassam 100 dias de sobrevida, sendo que o animal com mais tempo alcançou 399 dias de tratamento. Porém, dos 14 casos, 10 (71,4%) cães ultrapassam a sobrevida média do tratamento com lomustina (60 dias), que é descrito por Albertus (2011), quando não é possível a realização de cirurgia curativa; 5 (35,7%) cães ultrapassaram o tempo médio de vida de mastocitomas de alto grau (menos de 4 meses) descrito por Daleck e colaboradores (2016); e 2 (14,2%) cães ultrapassaram o tempo de sobrevida médio (6 meses) com uso de Palladia® (Estadão, 2023). Os dados relacionados ao tempo de sobrevida dos pacientes que já vieram à óbito estão ilustrados pelo Gráfico 3, a seguir:

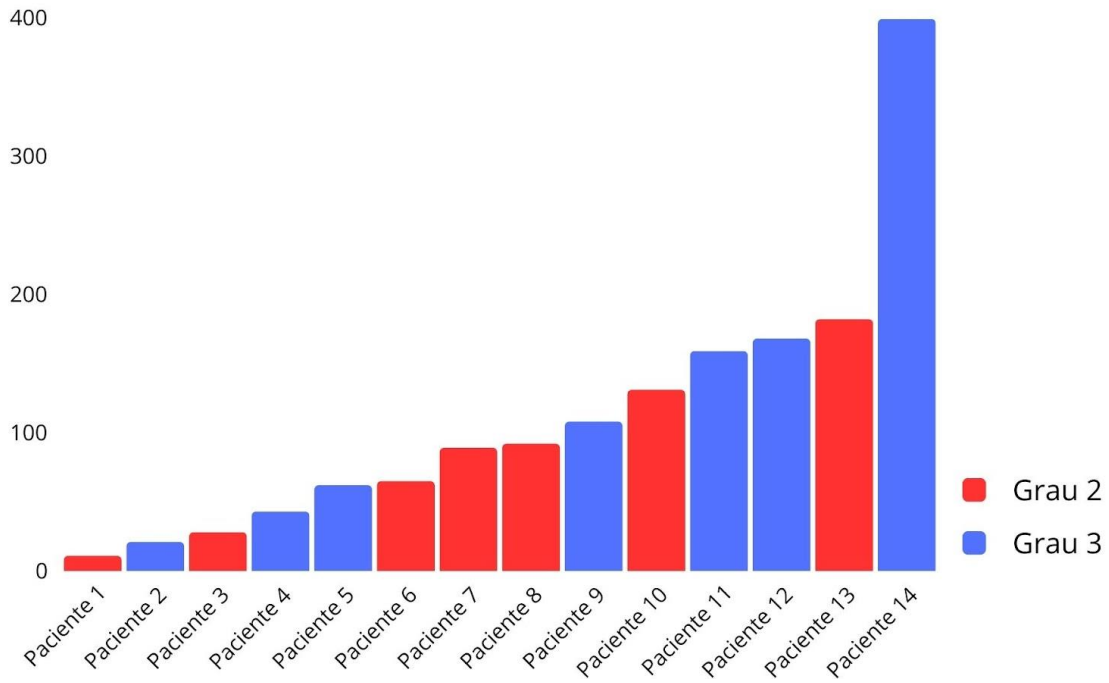

Figura 3 - Tempo de sobrevida (em dias) dos 14 pacientes tratados com Palladia® que já vieram a óbito.

Quando considerados os pacientes ainda vivos (23 pacientes totais), o tempo de sobrevida máximo atual é de 1469 dias, ultrapassando qualquer um dos dados citados no parágrafo anterior. Nesse caso, 13 (56,5%) cães ultrapassam 100 dias de sobrevida, 18 (78,2%) cães ultrapassam o tempo médio de sobrevida do tratamento com lomustina quando não é possível a realização de cirurgia curativa, 9 (39,1%) cães ultrapassam o tempo médio de vida de mastocitomas cutâneos de alto grau, e 8 (34,7%) cães ultrapassam o tempo médio de sobrevida com uso de Palladia®. Os dados relacionados a tempo de sobrevida estão representados no gráfico a seguir (Gráfico 4):

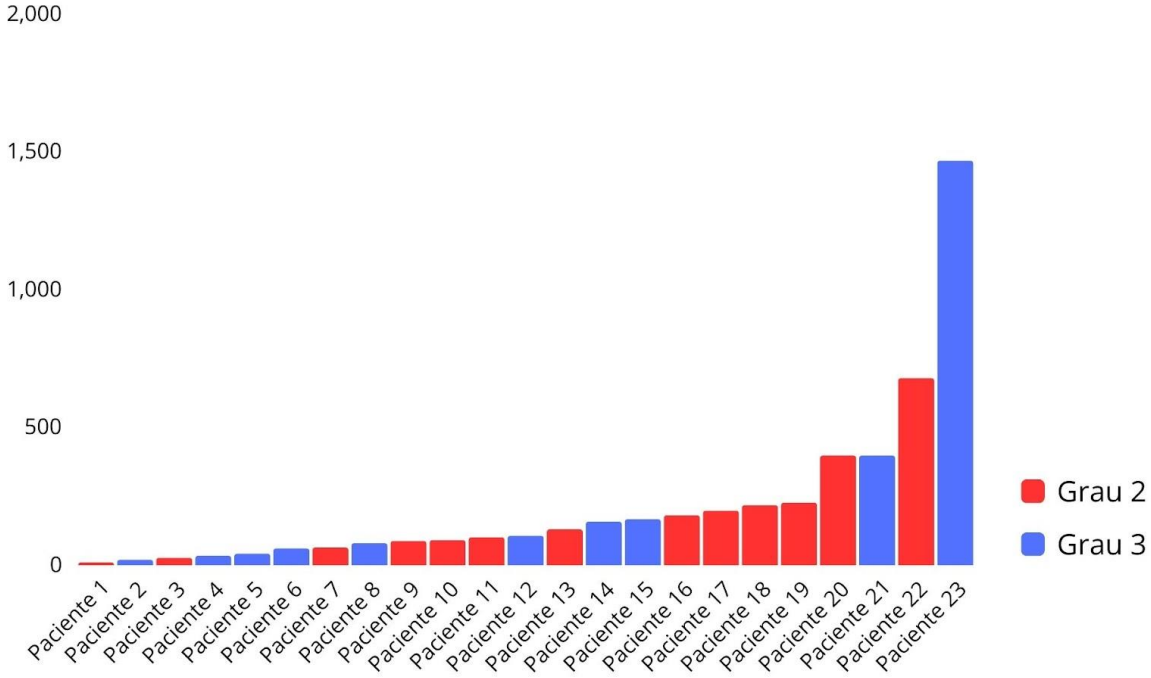

Figura 4 - Tempo de sobrevida (em dias) dos 23 cães com mastocitoma cutâneo atendidos na Serra Gaúcha entre os anos de 2020 e 2023 após o início do tratamento com Palladia®.

DOI: 10.51161/clinvet2023/28995

Por fim, a partir de tais dados, podemos observar que o Palladia® trouxe sim, um aumento da sobrevida dos cães que foram tratados com este, principalmente quando relacionados a outros tratamentos, como relatado nos parágrafos anteriores.

Tabela 2 - Relação de localização do nódulo, grau do mastocitoma, sexo e raça com tempo de sobrevida

LOCALIZAÇÃO	GRAU	SEXO	RAÇA	TEMPO DE SOBREVIDA
Cauda	Grau II, alto grau	F	SRD	131 dias
Membro pélvico	Grau III, alto grau	F	SRD	81 dias
Membro pélvico	Grau II, alto grau	M	B. inglês	219 dias
Cabeça	Grau II, alto grau	F	Labrador	102 dias
Membro torácico + pescoço	Grau II, alto grau	F	Labrador	182 dias
Membro pélvico	Grau III, alto grau	M	SRD	21 dias
Tronco	Grau III, alto grau	M	SRD	168 dias
Tronco	Grau II, alto grau	F	Yorkshire	11 dias
Membro pélvico	Grau III, alto grau	F	Boxer	62 dias
Membro pélvico	Grau II, alto grau	F	Dachshund	28 dias
Tronco	Grau II, alto grau	M	Schnauzer	89 dias
Pescoço	Grau III, alto grau	M	Shi-tzu	43 dias
Membro torácico	Grau II, alto grau	M	B. francês	65 dias
Comissura labial	Grau III, alto grau	F	Beagle	159 dias
Membro torácico	Grau II, alto grau	M	Beagle	399 dias
Queixo	Grau III, alto grau	M	SRD	399 dias
Pescoço	Grau II, alto grau	F	SRD	680 dias
Processo xifóide	Grau III, alto grau	F	SRD	1469 dias
Tórax + processo xifóide	Grau II, alto grau	F	Chowchow	92 dias
Abdômen	Grau II, alto grau	M	Pug	199 dias
Tórax	Grau II, alto grau	F	SRD	228 dias
Tórax	Grau III, alto grau	M	Pug	108 dias
Dígito	Grau III, alto grau	M	Shi-tzu	35 dias

Avaliando-se os dados da Tabela 2, porém, não pode ser observado nenhuma relação do tempo de sobrevida com localização ou grau tumoral, assim como não houve relação com sexo ou raça.

DOI: 10.51161/clinvet2023/28995

4 CONCLUSÃO

Os resultados obtidos neste estudo indicam que os pacientes que fizeram o uso do Palladia® conseguiram aumentar seu tempo de sobrevida quando relacionados a outras terapias e/ou quando relacionados a animais não tratados.

De certo modo, a pesquisa feita para esse trabalho de conclusão de curso não foi totalmente finalizada; alguns dados importantes não foram obtidos, dificultando resultados mais fidedignos. Para uma futura pesquisa, sugiro coleta de dados para monitoramento do tamanho do tumor antes do início do uso de Palladia® e após, precisando tais resultados; além disso, também sugiro um melhor controle de efeitos adversos, sendo mais fácil prosseguir com o tratamento dos pacientes a partir de tais resultados.

REFERÊNCIAS

ALBERTUS, J.C.C. **Manuales clínicos por especialidades:** Oncología veterinaria. Navarra, España: Gráficas Lizarra S.L., 2011.

BADARÓ, L.P.; BOBANY, D.M.; ISRAEL, C.B.; SILVA, M.E.M.; QUEIROZ, G.B.; PEREIRA, R.R. Mastocitoma em cão (Canis lupus familiaris) - relato de caso. **Revista de Medicina Veterinária do UNIFESO**, v.2, n.1, 2022.

CRIVELLENTI, L.Z.; CRIVELLENTI, S.B. **Casos de rotina em Medicina Veterinária de Pequenos Animais.** 3 ed. São Paulo: Med Vet, 2023.

CUNHA, S.C.S.; CORGOZINHO, K.B.; VALGA, S.; FERREIRA, A.M.R. Tratamento de um mastocitoma de alto grau na língua de um cão por meio de radioterapia e quimioterapia: relato de caso. **Arq. Bras. Med. Vet. Zootec.**, v.69, n.1, p.101-105, 2017.

DALECK, C.R.; DE NARDI, A.B. **Oncologia em cães e gatos.** 2 ed. Rio de Janeiro: Roca, 2016.

MELO, I.H.S.; MAGALHÃES, G.M.; ALVES, C.E.F.; CALAZANS, S.G. Mastocitoma em cães: uma breve revisão. **Revista de Educação Continuada em Medicina Veterinária e Zootecnia do CRMV-SP.** São Paulo: Conselho Regional de Medicina Veterinária, v.11, n.1, p. 38-43, 2013.

MORRIS, J; DOBSON, J. **Oncologia em pequenos animais.** São Paulo: Roca, 2007.

PEREIRA, L. B. S.; PESSOA, H. F.; FILHO, L. B. F.; MEDEIROS, N. C. A.; PONTES, M. B.; D'ALCANTARA, N. A. L. G.; LIMA, J. D. O.; WANDERLEY, G. M. M.; NASCIMENTO, J. C. S. Mastocitoma de alto grau em um cão: relato de caso. **PUBVET**, v.12, n.9, a166, p. 1-5, 2018.

ROZA, M; OLIVEIRA, A. L. A.; DE NARDI, A. B.; SILVA, R. L. **Dia-a-dia Tópicos selecionados em especialidades veterinárias.** Curitiba: Medvep, 2013.

TAVARES, W. **Antibióticos e quimioterápicos para o clínico.** 3 ed. São Paulo: Editora Atheneu, 2014.

DOI: 10.51161/clinvet2023/28995